

Máster Semipresencial

Radiología Veterinaria de Pequeños Animales





Máster Semipresencial Radiología Veterinaria de Pequeños Animales

Modalidad: Semipresencial (Online + Prácticas Clínicas)

Duración: 12 meses

Titulación: TECH Global University

Créditos: 60 + 4 ECTS

Acceso web: www.techtute.com/veterinaria/master-semipresencial/master-semipresencial-radiologia-veterinaria-pequenos-animales

Índice

01

Presentación

pág. 4

02

¿Por qué cursar este Máster de Formación Permanente Semipresencial?

pág. 8

03

Objetivos

pág. 12

04

Competencias

pág. 18

05

Dirección de Curso

pág. 22

06

Estructura y contenido

pág. 28

07

Prácticas Clínicas

pág. 42

08

¿Dónde puedo hacer las Prácticas Clínicas?

pág. 48

09

Metodología

pág. 54

10


Titulación

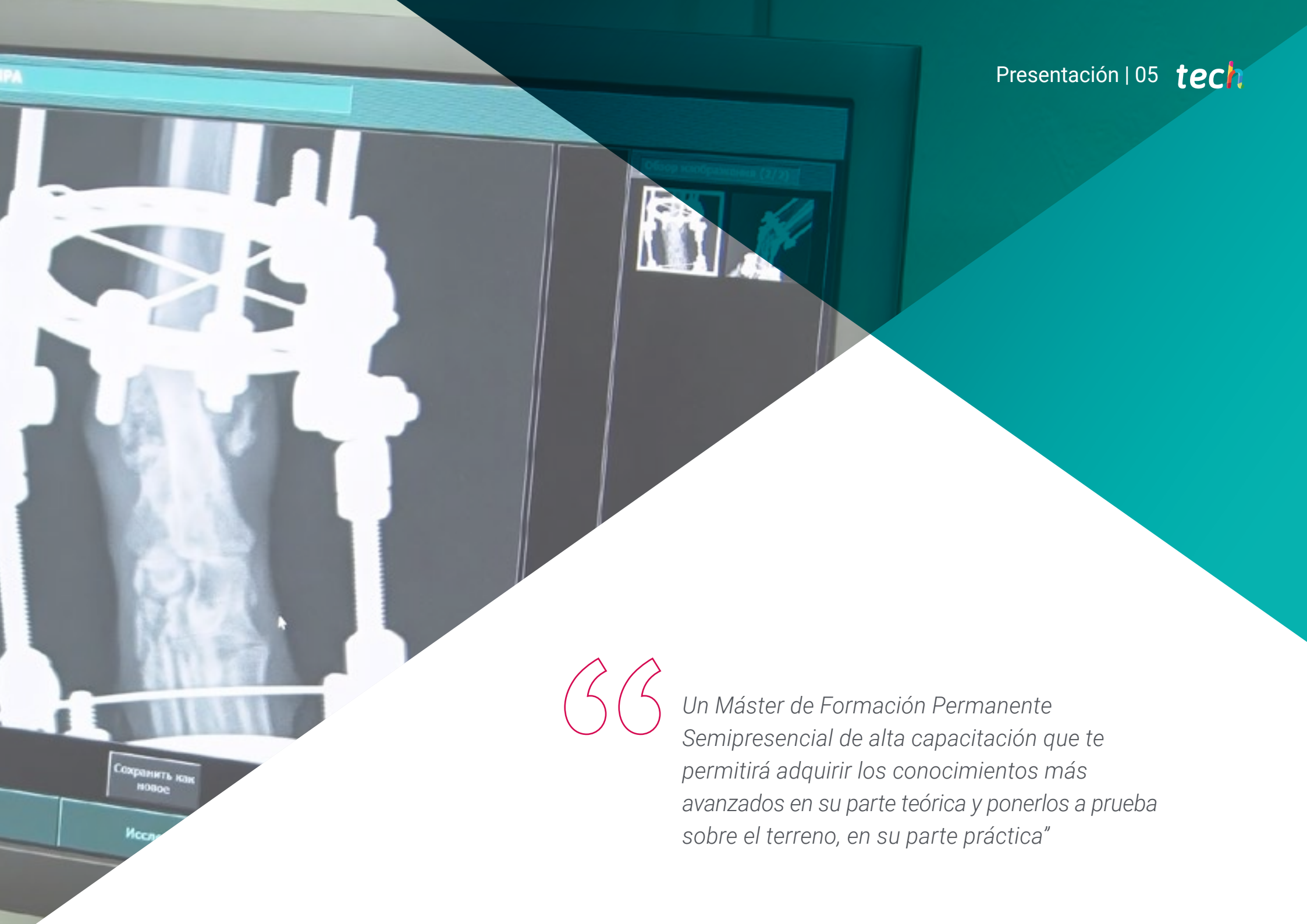pág. 62

01

Presentación

El diagnóstico de numerosas dolencias y situaciones terapéuticas que se presentan en la consulta del veterinario de pequeños animales se apoya de forma muy frecuente en el uso de la tecnología diagnóstica, en concreto de la radiología. El Máster de Formación Permanente Semipresencial en Radiología Veterinaria de Pequeños Animales, es una cuidadosa selección de los diferentes procedimientos diagnósticos radiológicos más útiles y actualizados del momento, en un repaso completo creado para dotar al profesional de la capacidad necesaria para realizar el diagnóstico más preciso con la realización y la interpretación de las pruebas. Este proceso se completará con el análisis de otras alternativas diagnósticas que completarán el proceso de detección de la patología, colaborando de forma directa a la realización del abordaje más acertado en cada caso.





“

Un Máster de Formación Permanente Semipresencial de alta capacitación que te permitirá adquirir los conocimientos más avanzados en su parte teórica y ponerlos a prueba sobre el terreno, en su parte práctica”

En los últimos años, y gracias a nuevos cuidados y una alimentación más adecuada, la esperanza de vida de los animales domésticos se ha incrementado considerablemente. Como consecuencia, a medida que las mascotas envejecen, se enfrentan a un amplio número de patologías que afectan su salud y calidad de vida. Por eso, el sector veterinario innova de manera continua, buscando métodos diagnósticos más completos. A partir de esa necesidad, la radiología se ha convertido en una valiosa herramienta que cada vez gana más defensores dentro de la medicina animal. La investigación dentro de ese campo académico ha propiciado la aparición de nuevas estrategias para identificar problemas cardiorrespiratorios, gastrointestinales o la aparición de tumores.

Con ese contexto de por medio, TECH ha diseñado una modalidad de estudios que abarca las dimensiones teóricas y prácticas de la Radiología Veterinaria en Animales Pequeños. Mediante un actualizado Máster de Formación Permanente Semipresencial, el estudiante podrá ahondar en los nuevos descubrimientos relacionados con el radiodiagnóstico y las medidas de protección contra la radiación ionizante más innovadoras. En una primera fase, los contenidos se impartirán de manera 100% online, en una plataforma de aprendizaje con altas prestaciones interactivas y recursos multimedia de gran valor didáctico.

A través de una senda parte, el programa se afana en desarrollar nuevas habilidades en el estudiante para el manejo de herramientas y técnicas complejas. Esto ocurrirá mediante una práctica presencial intensiva y con una duración de 3 semanas que tendrá lugar en una clínica veterinaria de prestigio. Las instituciones elegidas por TECH para esa capacitación son referentes en el campo de la radiología veterinaria. Así, el estudiante estará acompañado durante el proceso educativo por los expertos más distinguidos de un exigente campo académico y adquirirá conocimientos holísticos sobre cómo es el día a día en ese tipo de instalaciones, cuáles son las patologías más frecuentes a detectar y qué métodos son más eficaces para su identificación.

Este **Máster de Formación Permanente Semipresencial en Radiología Veterinaria de Pequeños Animales** contiene el programa científico más completo y actualizado del mercado. Sus características más destacadas son:

- ♦ Desarrollo de más de 100 casos clínicos presentados por profesionales de la cirugía veterinaria y profesores universitarios de amplia experiencia en técnicas mínimamente invasivas
- ♦ Sus contenidos gráficos, esquemáticos y eminentemente prácticos con los que están concebidos, recogen una información científica y asistencial sobre aquellas disciplinas indispensables para el ejercicio profesional
- ♦ Valoración y monitorización del paciente veterinarios, las últimas recomendaciones internacionales en cirugía mínimamente invasiva
- ♦ Planes integrales de abordaje quirúrgico para pequeños animales
- ♦ Presentación de talleres prácticos sobre técnicas diagnósticas y terapéuticas en el paciente veterinario
- ♦ Sistema interactivo de aprendizaje basado en algoritmos para la toma de decisiones sobre las situaciones clínicas planteadas
- ♦ Guías de práctica clínica sobre el abordaje quirúrgico de las diferentes patologías
- ♦ Con un especial hincapié en la medicina basada en pruebas y las metodologías de la más efectivas en cirugía veterinaria para pequeños animales
- ♦ Todo esto se complementará con lecciones teóricas, preguntas al experto, foros de discusión de temas controvertidos y trabajos de reflexión individual
- ♦ Disponibilidad de los contenidos desde cualquier dispositivo fijo o portátil con conexión a Internet
- ♦ Además, podrás realizar una estancia de prácticas clínicas en uno de los mejores centros veterinarios

“ *TECH pone a tu disposición todos sus recursos educativos para que adquieras la especialización necesaria para utilizar las nuevas tecnologías de radiodiagnóstico veterinario*”

En esta propuesta de Máster de Formación Permanente Semipresencial, de carácter profesionalizante y modalidad semipresencial, el programa está dirigido a la actualización de veterinario que requieren un alto nivel de cualificación para trabajar en unidades de radiología veterinaria. Los contenidos están basados en la última evidencia científica, y orientados de manera didáctica para integrar el saber teórico en la práctica profesional, y los elementos teórico-prácticos facilitarán la actualización del conocimiento y permitirán la toma de decisiones en el manejo del paciente animal.

Gracias a su contenido multimedia elaborado con la última tecnología educativa, permitirán al profesional veterinario obtener un aprendizaje situado y contextual, es decir, un entorno simulado que proporcionará un aprendizaje inmersivo programado para entrenarse ante situaciones reales. El diseño de este programa está centrado en el Aprendizaje Basado en Problemas, mediante el cual deberá tratar de resolver las distintas situaciones de práctica profesional que se le planteen a lo largo del mismo. Para ello, contará con la ayuda de un novedoso sistema de vídeo interactivo realizado por reconocidos expertos.

Un proceso completo, de alta intensidad, que te permitirá aportar el uso de la nueva tecnología en este campo, a tus diagnósticos.

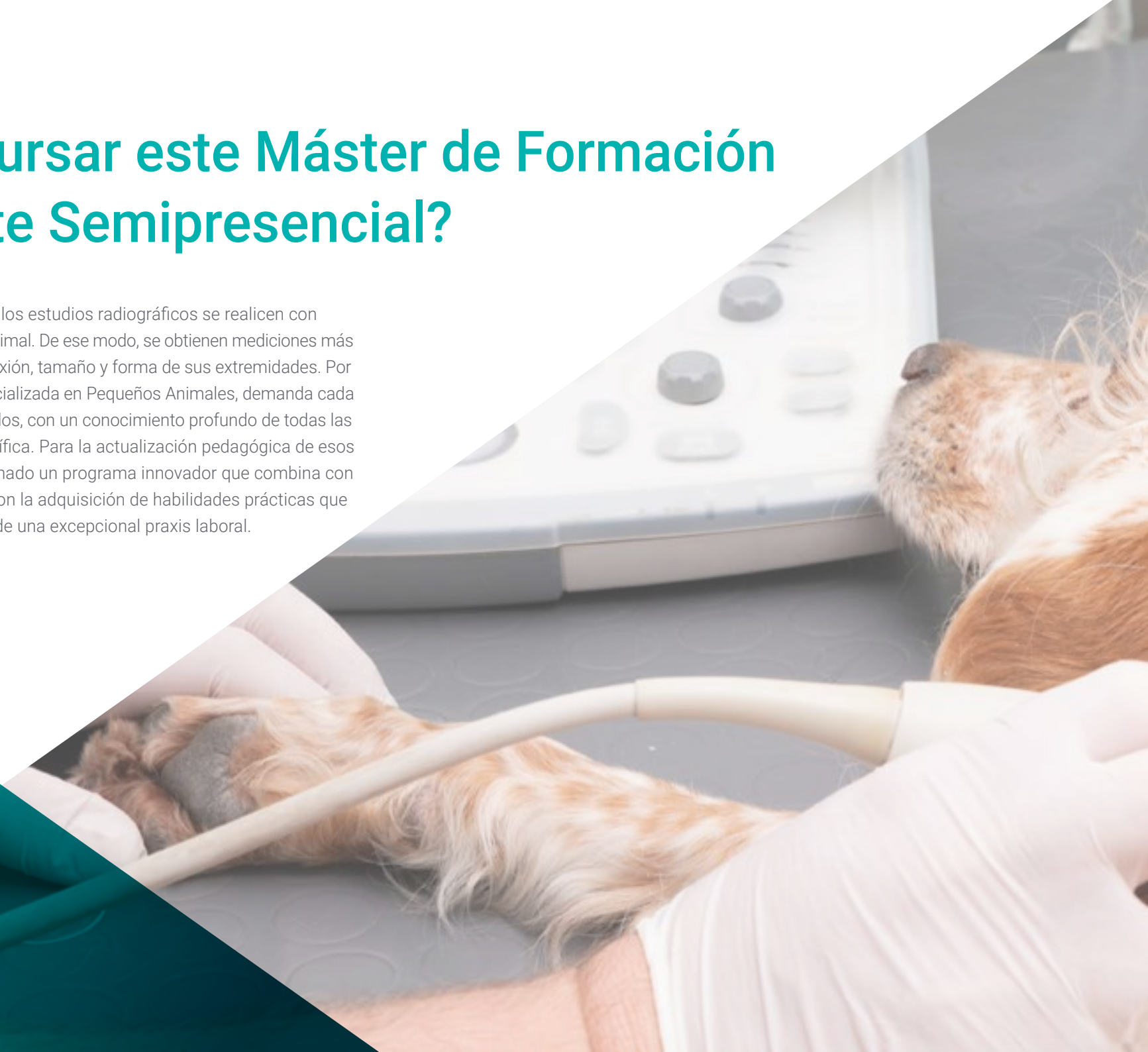Gracias a este Máster de Formación Permanente Semipresencial podrás ponerte a prueba sobre el terreno, actuando sobre pacientes animales reales.



02

¿Por qué cursar este Máster de Formación Permanente Semipresencial?

En la actualidad, es primordial que los estudios radiográficos se realicen con soluciones específicas para cada animal. De ese modo, se obtienen mediciones más exactas, de acuerdo con su complexión, tamaño y forma de sus extremidades. Por eso, la Radiología Veterinaria, especializada en Pequeños Animales, demanda cada vez más de profesionales cualificados, con un conocimiento profundo de todas las particularidades de esta área científica. Para la actualización pedagógica de esos futuros expertos, TECH ha conformado un programa innovador que combina con excelencia el aprendizaje teórico con la adquisición de habilidades prácticas que facilitarán al egresado el ejercicio de una excepcional praxis laboral.



¿Por qué cursar este Máster de Formación | 09
Permanente Semipresencial?

tech

“

*A través de este programa de estudios,
accederás a instituciones prestigiosas
del ámbito veterinario, bajo la supervisión
personalizada de grandes especialistas”*

1. Actualizarse a partir de la última tecnología disponible

El Máster de Formación Permanente Semipresencial en Radiología Veterinaria de Pequeños Animales de TECH ofrece una oportunidad única de acercamiento a las tecnologías más novedosas para el radiodiagnóstico desde una perspectiva teórica. A su vez, la titulación facilita una comprensión holística de cómo se aplican esas innovaciones en el ejercicio profesional cotidiano, por medio de una estancia presencial, dinámica y exigente.

2. Profundizar a partir de la experiencia de los mejores especialistas

Durante este programa de estudios, los alumnos de TECH serán acompañados por un amplio equipo de expertos. Con su ayuda, los egresados desarrollarán conocimientos teóricos complejos y discutirán casos reales. Además, durante las prácticas presenciales, los estudiantes contarán con un tutor designado para complementar sus destrezas y les proveerá una guía personalizada.

3. Adentrarse en entornos veterinarios de primera

TECH selecciona con mucho cuidado todos los centros disponibles para la práctica profesional que se integra a este Máster de Formación Permanente Semipresencial. De ese modo, los estudiantes podrán acceder a los entornos laborales más competitivos y exigentes del mercado. En esos espacios, encontrarán a los mejores expertos y las tecnologías más actualizadas.



4. Combinar la mejor teoría con la práctica más avanzada

En un mercado educativo plagado de programas con cargas académicas desmedidas, TECH se distingue por su innovadora oferta. Así, los alumnos interesados en dominar la radiología veterinaria podrán acceder a una preparación pedagógica teórica de excelencia que se complementa con una intensiva y exhaustiva práctica presencial de 3 semanas de duración.

5. Expandir las fronteras del conocimiento

Las prácticas profesionales de este Máster de Formación Permanente Semipresencial permitirán que los alumnos accedan a un centro médico de renombre, ubicados en diferentes latitudes. Así, cada uno de ellos podrá expandir sus horizontes a partir de los estándares internacionales. Esta oportunidad es única en su tipo y es posible gracias a la red de contactos y colaboradores al alcance de TECH.

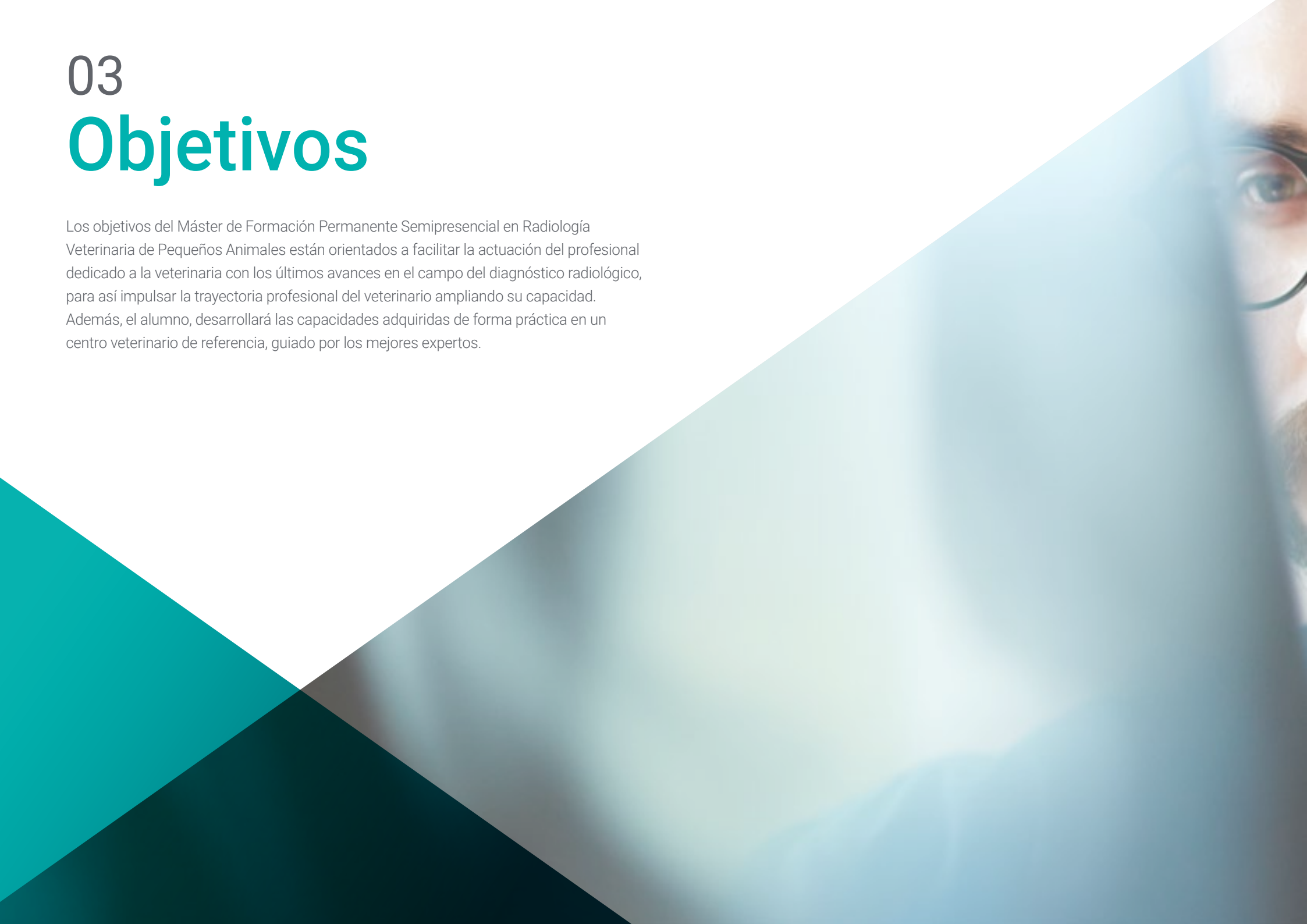

Tendrás una inmersión práctica total en el centro que tú mismo elijas”

03

Objetivos

Los objetivos del Máster de Formación Permanente Semipresencial en Radiología Veterinaria de Pequeños Animales están orientados a facilitar la actuación del profesional dedicado a la veterinaria con los últimos avances en el campo del diagnóstico radiológico, para así impulsar la trayectoria profesional del veterinario ampliando su capacidad. Además, el alumno, desarrollará las capacidades adquiridas de forma práctica en un centro veterinario de referencia, guiado por los mejores expertos.





“

Da un paso hacia la excelencia con un Máster de Formación Permanente Semipresencial que te permitirá aprender e integrar de forma práctica las novedades más interesantes del diagnóstico apoyado en la radiología”

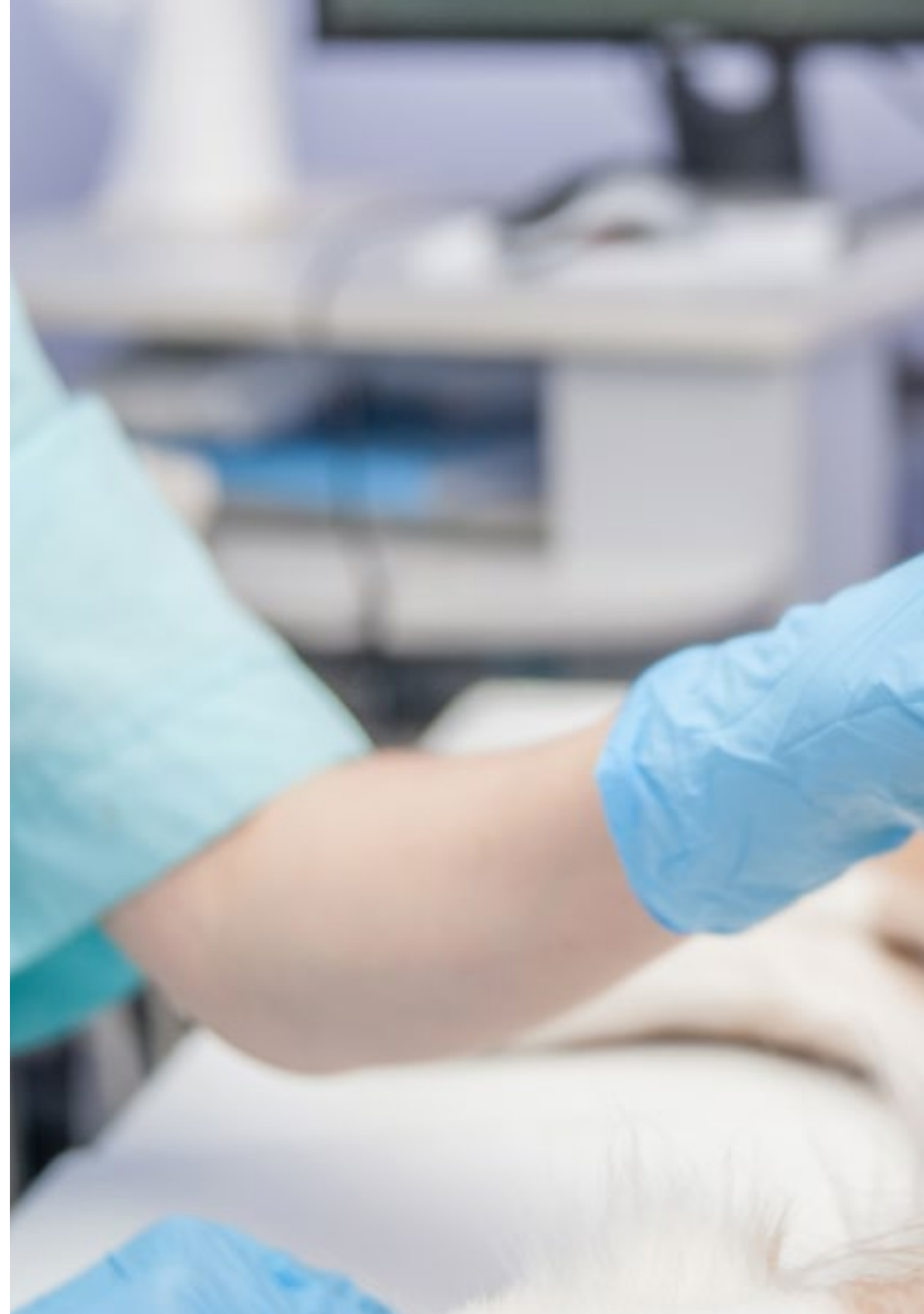

Objetivo general

- Para esta titulación, TECH ha marcado varios objetivos generales. Entre ellos se distingue el desarrollar habilidades para que el experto pueda determinar qué técnica radiológica se ajusta mejor al objeto a radiografiar. Por otro lado, examina en profundidad los diferentes medios y acciones de protección contra la radiación ionizante. Además, se adentra en las estrategias para redactar el informe diagnóstico propio del ejercicio final de esta especialidad de la medicina veterinaria

“

Incorpórate a la vanguardia con la capacidad de intervención de un especialista y ponte en primera línea de competitividad en el sector”





Objetivos específicos

Módulo 1. Radiaciones ionizantes con fines diagnósticos

- ♦ Analizar el efecto Bremsstrahlung
- ♦ Interpretar la causa de los defectos radiológicos y distorsiones
- ♦ Reproducir la interpretación sistemática de la imagen radiológica
- ♦ Diferenciar los distintos tipos de procesado de la imagen radiológica
- ♦ Examinar el concepto de distorsión radiológica, el concepto de la pareidolia y el concepto de factor limitante

Módulo 2. Radioprotección

- ♦ Analizar los integrantes de un equipo de radiología
- ♦ Establecer los distintos tipos de receptores de la radiación generada
- ♦ Presentar los tipos de dosímetros existentes
- ♦ Asumir los controles de calidad anuales de la UTPR
- ♦ Examinar las distintas consecuencias que derivan del uso correcto e incorrecto de la instalación y sus repercusiones legales
- ♦ Presentar la legislación vigente para el uso de los equipos de radiodiagnóstico

Módulo 3. Radiodiagnóstico del aparato cardiovascular

- ♦ Identificar aumentos de las distintas cámaras cardíacas
- ♦ Examinar la anatomía de los grandes vasos
- ♦ Determinar los límites de la radiología para evaluar la función cardíaca
- ♦ Analizar las variaciones morfológicas normales en función del ciclo cardíaco
- ♦ Enumerar las proyecciones necesarias para visualizar la silueta cardíaca de manera óptima
- ♦ Abordar la valoración de arterias y venas de los lóbulos pulmonares
- ♦ Identificar los signos radiográficos de las alteraciones cardíacas

Módulo 4. Radiodiagnóstico del sistema respiratorio y otras estructuras intratorácicas

- ♦ Determinar los principales factores limitantes en la interpretación de las radiografías torácicas
- ♦ Determinar que proyección/es son las más adecuadas según el motivo por el que se realice el estudio radiográfico
- ♦ Examinar la imagen radiológica normal y patológica de la caja torácica, del mediastino, y sus estructuras y de las estructuras presentes en el interior de la caja torácica
- ♦ Analizar los diferentes patrones pulmonares y sus principales diagnósticos diferenciales
- ♦ Establecer cuál es la imagen radiológica de las principales enfermedades congénitas que afectan al tórax

Módulo 5. Radiodiagnóstico del aparato digestivo

- ♦ Valorar radiológicamente las patologías más frecuentes en esófago, estómago, intestino delgado y colón
- ♦ Mejorar la técnica radiológica mediante los posicionamientos más frecuentes
- ♦ Determinar las limitaciones de la radiología y los usos de técnicas complementarias para realizar diagnóstico preciso

Módulo 6. Radiodiagnóstico del resto de estructuras abdominales

- ♦ Definir la imagen radiológica normal y patológica del hígado, del bazo y del páncreas
- ♦ Analizar la imagen radiológica fisiológica y patológica del sistema excretor y del aparato genital
- ♦ Examinar la imagen radiológica del espacio retroperitoneal y del peritoneo
- ♦ Determinar la imagen oncológica de cada una de estas estructuras

Módulo 7. Diagnóstico radiológico en neurología

- ♦ Proponer el uso de la radiografía simple y los estudios radiológicos de contraste para la aproximación al diagnóstico de algunas enfermedades inflamatorias del sistema nervioso central: infecciosas y no infecciosas
- ♦ Establecer los signos radiológicos compatibles con hernias discales y otras enfermedades degenerativas
- ♦ Fundamentar el uso de la radiografía como herramienta diagnóstica para la evaluación inicial del paciente con traumatismo medular
- ♦ Definir los patrones radiológicos de mielografía para el diagnóstico de tumores intradurales (meningioma) y extradurales (ependimoma y astrocitoma)
- ♦ Identificar signos radiológicos secundarios a patologías metabólicas y nutricionales que provocan encefalopatía
- ♦ Presentar las anomalías congénitas del sistema nervioso central y de las estructuras óseas que lo rodean que pueden ser identificadas mediante estudio radiográfico
- ♦ Examinar la imagen anatómica normal de cada segmento espinal y el cráneo
- ♦ Perfeccionar la técnica radiográfica y el posicionamiento del animal para la valoración de sistema neurológico
- ♦ Identificar las patologías congénitas que podemos observar en la columna
- ♦ Determinar las diferentes limitaciones que encontramos a la hora de valorar el cráneo
- ♦ Examinar las patologías craneanas que podemos observar mediante radiografía
- ♦ Definir la imagen anatómica normal de cada segmento espinal y el cráneo

Módulo 8. Diagnóstico radiológico ortopédico I

- ♦ Determinar la organización de la placa de crecimiento para comprender sus repercusiones en la imagen radiológica
- ♦ Examinar la irrigación sanguínea del hueso para poder extrapolar radiológicamente al hueso y a su evolución cicatricial
- ♦ Visualizar componentes óseos y fibrocartilaginosos radiológicamente
- ♦ Determinar las fases de reparación de una fractura e identificarlas radiográficamente para poder aplicar estos conocimientos durante un período de recuperación postoperatorio
- ♦ Anticiparnos a las posibles complicaciones en la fase de cicatrización ósea ayudándonos del control radiológico
- ♦ Visualizar correctamente los distintos tipos de complicaciones y diferenciarlos
- ♦ Examinar radiográficamente un caso comprendiendo su importancia clínica, así como la evolución de la artritis/artrosis
- ♦ Diferenciar las distintas enfermedades ortopédicas a través del estudio radiográfico
- ♦ Diagnosticar y clasificar correctamente las enfermedades ortopédicas asociadas a la rodilla, cadera y codo
- ♦ Reconocer radiográficamente los distintos tipos de procedimientos quirúrgicos de elección para tratar dichas enfermedades

Módulo 9. Diagnóstico radiológico ortopédico II

- ♦ Determinar cómo diferenciar las fracturas estables/inestables de cadera y plantear un tratamiento médico o quirúrgico
- ♦ Reconocer las fracturas de fémur, y su importancia en el diagnóstico temprano para evitar graves complicaciones
- ♦ Examinar las estructuras del cráneo, mandíbula y dientes, enfatizando la importancia de las correctas proyecciones y mostrando las limitaciones de la radiología en las estructuras del cráneo

- ♦ Identificar las fracturas de tibia
- ♦ Analizar la importancia de las radiografías en el miembro anterior examinando su anatomía y analizando las fracturas más típicas en esta área
- ♦ Examinar radiológicamente las distintas patologías de la extremidad distal
- ♦ Perfeccionar el posicionamiento radiológico para la valoración de las luxaciones
- ♦ Diferenciar los distintos tipos de luxaciones articulares
- ♦ Diagnosticar y clasificar correctamente las diferentes fracturas a nivel del núcleo de crecimiento y que comprometen la epífisis y metáfisis adyacente
- ♦ Identificar las diferentes patologías musculares, tendinosas y ligamentosas mediante imagen radiológica y comprender sus limitaciones

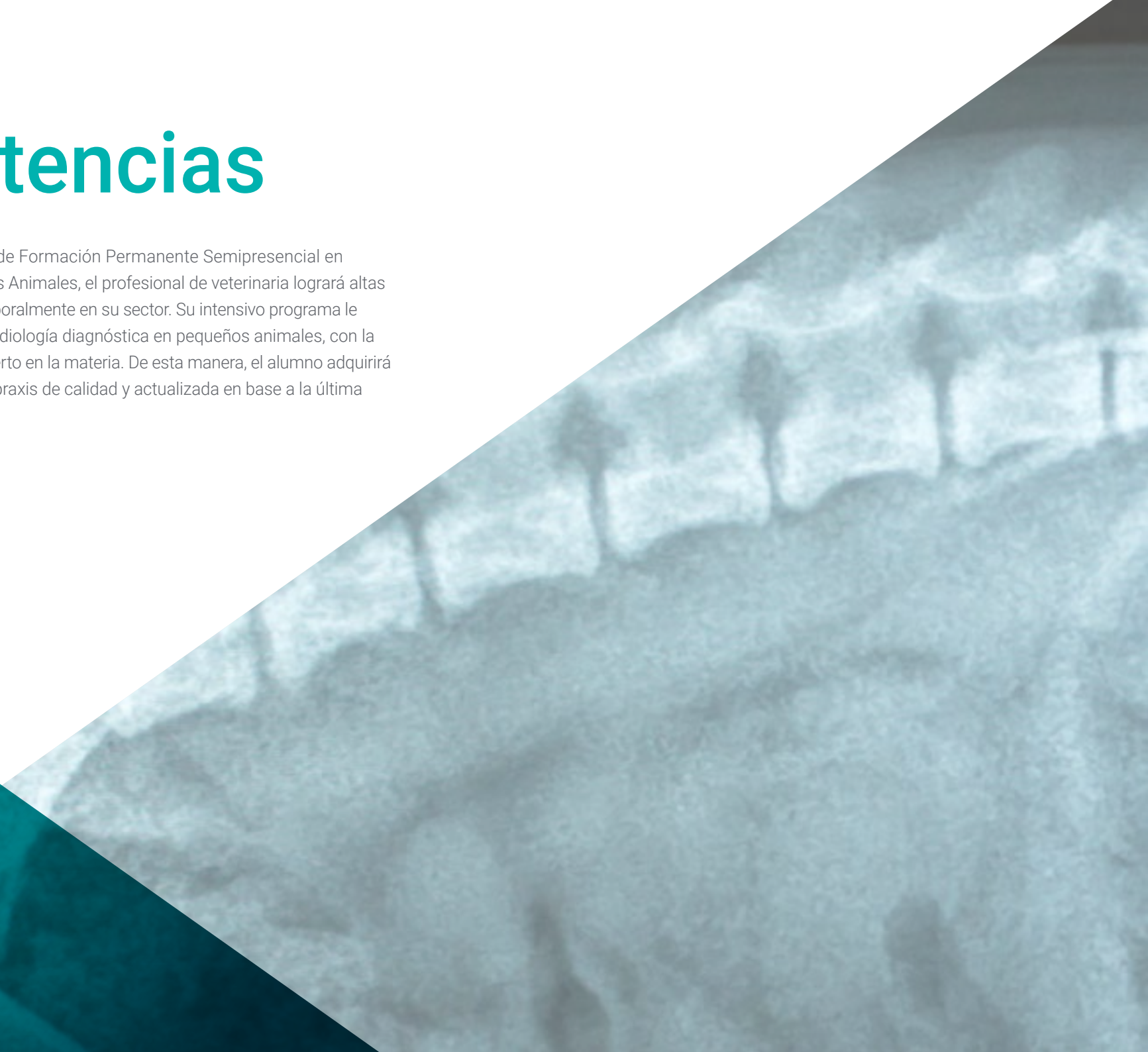Módulo 10. Otros métodos diagnósticos mediante la imagen. Diagnóstico en otras especies. Animales Exóticos

- ♦ Desarrollar conocimiento especializado para realizar ecografías de manera rápida, identificando las principales patologías
- ♦ Examinar la técnica ECOFAST en urgencias
- ♦ Determinar el funcionamiento y la adquisición de imagen de un TAC y cómo eso me ayuda en mi trabajo diario
- ♦ Identificar qué patologías son más recomendables para estudios de RM (Resonancia Magnética)
- ♦ Diagnosticar las patologías del cráneo, cavidad celómica y torácica, ortopédicas y abdominales en aves, pequeños mamíferos y reptiles habituales en la clínica de pequeños animales

04

Competencias

Tras la realización de este Máster de Formación Permanente Semipresencial en Radiología Veterinaria de Pequeños Animales, el profesional de veterinaria logrará altas competencias que le impulsarán laboralmente en su sector. Su intensivo programa le capacitará para poder trabajar en radiología diagnóstica en pequeños animales, con la seguridad de convertirse en un experto en la materia. De esta manera, el alumno adquirirá las capacidades exigidas para una praxis de calidad y actualizada en base a la última evidencia científica.



“

Este Máster de Formación Permanente Semipresencial te proporcionará las competencias profesionales que necesitas para trabajar en el diagnóstico de pequeños animales con seguridad y acierto”

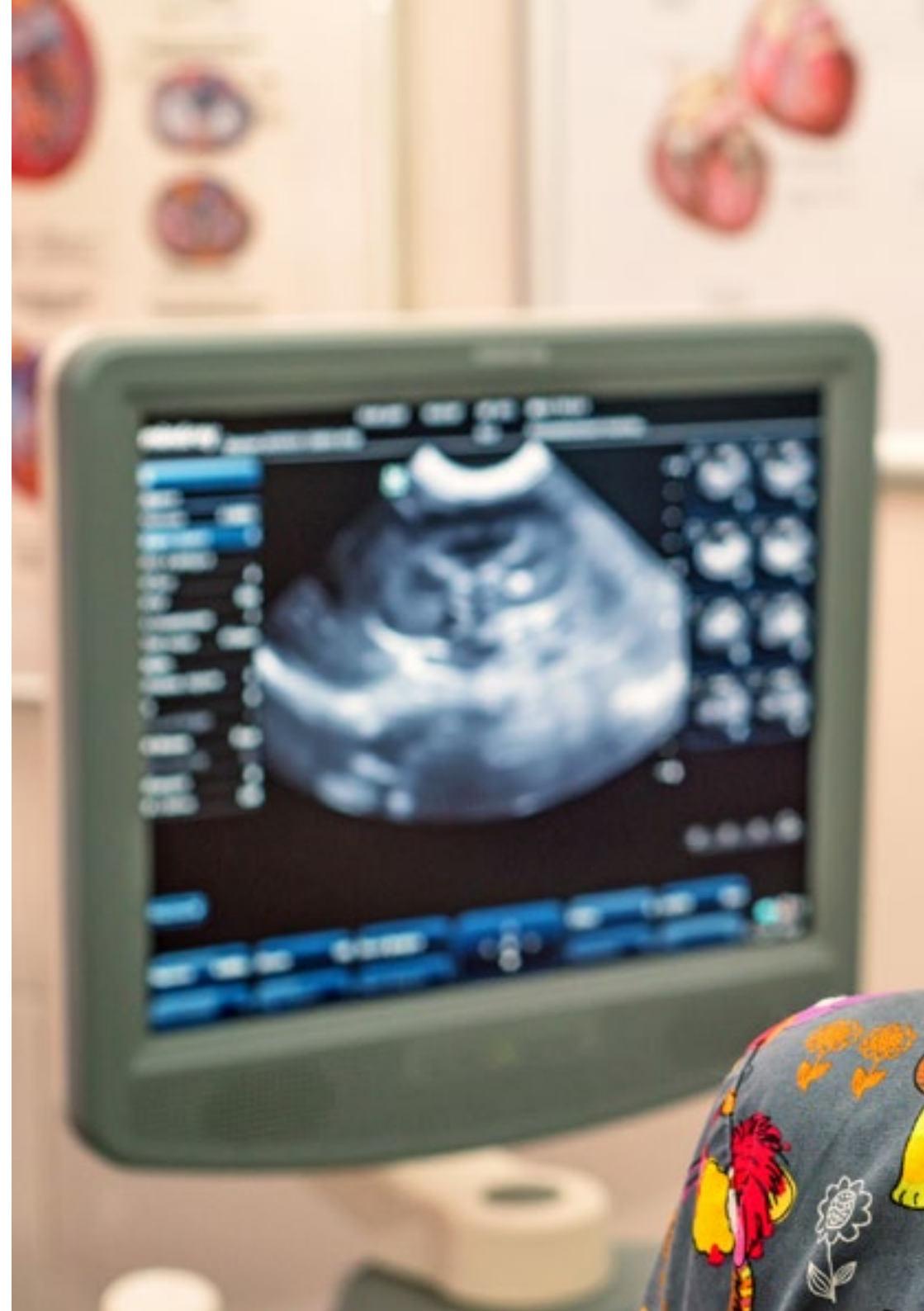

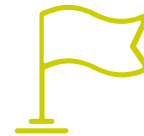Competencias generales

- Desarrollar las habilidades específicas para desarrollar con éxito la actividad profesional en el amplio entorno del diagnóstico por la imagen
- Conocer la realidad y práctica diaria del hospital veterinario
- Atender urgencias veterinarias utilizando las herramientas de radiología para detectar las patologías del animal

“

Adquiere las habilidades necesarias para realizar e interpretar pruebas diagnósticas apoyadas en la radiología, en muy diversas patologías”





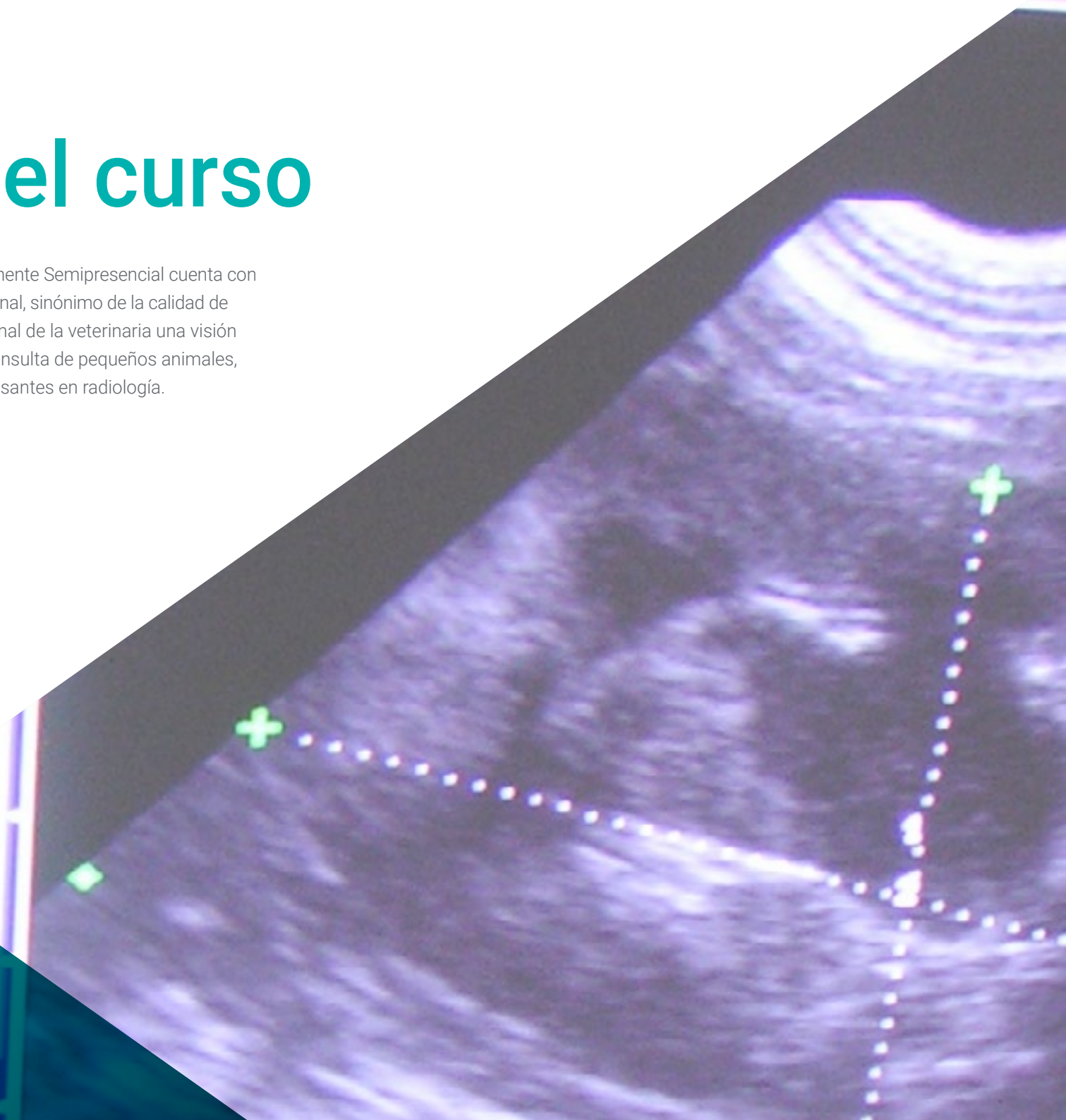
Competencias específicas

- ♦ Manejar con seguridad los equipos de radiología
- ♦ Realizar una adecuada exploración radiológica
- ♦ Reconocer las enfermedades de los pequeños animales con imágenes adecuadas, pero también con imágenes deficientes
- ♦ Realizar la evaluación radiográfica de las cámaras cardiacas
- ♦ Entender la deficiencia de la imagen radiológica y comprender la necesidad de solicitar otras pruebas de imagen complementarias
- ♦ Realizar las radiografías para evaluar el sistema neurológico bajo sedación, empleando accesorios de posicionamiento adecuados
- ♦ Utilizar la imagen para identificar problemas traumatológicos
- ♦ Utilizar métodos diagnósticos por imagen en animales exóticos
- ♦ Interpretar las imágenes radiológicas
- ♦ Conocer la normativa legal para utilizar los equipos de radiología
- ♦ Desarrollar con responsabilidad el seguimiento y supervisión de su trabajo, así como habilidades de comunicación dentro del imprescindible trabajo en equipo

05

Dirección del curso

El cuadro docente de este Máster de Formación Permanente Semipresencial cuenta con una excelente y amplia trayectoria académica y profesional, sinónimo de la calidad de TECH. De esta manera, los profesores darán al profesional de la veterinaria una visión completa y global de del trabajo a desarrollar en una consulta de pequeños animales, con el apoyo de las novedades diagnósticas más interesantes en radiología.



“

Nuestro equipo docente te dará las claves para aprender de forma segura y eficiente, con la visión más real y cercana de esta intervención”

Dirección



Dra. Gómez Poveda, Bárbara

- ♦ Veterinaria Especialista en Pequeños Animales
- ♦ Directora veterinaria en Barvet-Veterinaria a Domicilio
- ♦ Veterinaria generalista en Clínica Veterinaria Parque Grande
- ♦ Veterinaria de Urgencias y Hospitalización en el Centro de Urgencias Veterinarias Las Rozas
- ♦ Veterinaria de Urgencias y Hospitalización en el Hospital Veterinario Parla Sur
- ♦ Graduada en Veterinaria por la Universidad Complutense de Madrid
- ♦ Postgrado en Cirugía de Pequeños Animales por Improve International
- ♦ Especialización en Diagnóstico por Imagen en Pequeños Animales en la Universidad Autónoma de Barcelona
- ♦ Especialización en Medicina y Diagnóstico por Imagen de Animales Exóticos en la Universidad Autónoma de Barcelona

Profesores

Dr. Nieto Aldeano, Damián

- ♦ Responsable del Servicio de Radiología en el Centro Veterinario de Referencia Diagnosfera
- ♦ Licenciado en Veterinaria por la Universidad de Murcia
- ♦ *General Practitioner Certificate* en Diagnóstico por Imagen por la ESVPS
- ♦ Formación en Ecografía Abdominal en pequeños animales y Citología de Órganos Internos, Ojos, Oídos y Ganglios

Dña. Moreno Sánchez, Lorena

- ♦ Responsable del Servicio de Cirugía y Anestesia del Hospital Veterinario Momo
- ♦ Responsable del Servicio de Odontología y Neurología del Hospital Veterinario Momo
- ♦ Veterinaria en el Hospital Veterinario Sierra Oeste de San Martín de Valdeiglesias
- ♦ Licenciada en Veterinaria por la Universidad Complutense de Madrid
- ♦ Postgrado de Cirugía y Anestesia de Pequeños Animales de la UAB

Dra. Guerrero Campuzano, María Luisa

- ♦ Directora de la Clínica Veterinaria Petiberia
- ♦ Veterinaria de Aves en Puy du Fou España
- ♦ Veterinaria en el zoológico Oasis Wildlife Fuerteventura
- ♦ Técnica de Animalario en el Centro Nacional de Investigaciones Oncológicas (CNIO)
- ♦ Voluntaria en la Campaña de Esterilización de Colonias Felinas en la Protectora ALBA
- ♦ Coautora de ensayos clínicos y píldoras de conocimiento científico
- ♦ Licenciada en Veterinaria por la Universidad Alfonso X El Sabio
- ♦ Máster en Cirugía de Tejidos Blandos y Anestesia en Pequeños Animales por la Universidad Autónoma de Barcelona
- ♦ Máster en Medicina y Cirugía de Animales Exóticos y Salvajes por la Universidad Complutense de Madrid
- ♦ Miembro de: AVEPA, GMCAE

Dra. Calzado Sánchez, Isabel

- ♦ Veterinaria en el Hospital Veterinario Miramadrid
- ♦ Veterinaria de pequeños animales en CV Sansepet
- ♦ Veterinaria voluntaria en el centro integral de acogida de animales CIAAM
- ♦ Grado en Veterinaria por la Universidad Alfonso X el Sabio
- ♦ Máster en Clínica de Animales Exóticos por Improve International

Dra. Conde Torrente, María Isabel

- ♦ Veterinaria Especialista en el Diagnóstico por Imagen
- ♦ Responsable del Servicio de Diagnóstico por Imagen y Cardiología en el Hospital Veterinario Alcor
- ♦ Directora Médica y Responsable del Servicio de Diagnóstico por Imagen Avanzado en el Grupo Veterinario Peñagrande
- ♦ Responsable del Servicio de Diagnóstico por Imagen en el Centro Veterinario Mejorada
- ♦ Responsable del Servicio de Diagnóstico en el Hospital Veterinario Alberto Alcocer
- ♦ Colaboradora con el Grupo de Investigación del Departamento de Patología Animal de la Universidad de Santiago de Compostela
- ♦ Licenciada en Veterinaria por la Universidad de Santiago de Compostela
- ♦ Posgrado Avanzado en Diagnóstico por Imagen (Tomografía Computarizada). *General Practitioner Advanced Certificate (GPcert)*
- ♦ Posgrado en *General Practitioner Certificate* en Diagnóstico por Imagen (GpCert-DI)

Dña. Gandía , Ana

- ♦ Veterinaria en Mallorca Veterinaris
- ♦ Veterinaria en el Hospital Veterinario Retiro
- ♦ Veterinaria en Clínica Veterinaria El Pinar
- ♦ Graduada en Veterinaria por la Universidad Alfonso X El Sabio
- ♦ Grado en Arquitectura Técnica por la Universidad Europea
- ♦ Formación en Diagnóstico de la alopecia en el perro y el mastocitoma cutáneo canino

Dña. Lázaro González, María

- ♦ Veterinaria en ICON
- ♦ Investigadora clínica veterinaria
- ♦ Responsable del área de Urgencias, Medicina Interna, Radiología y Ecografía en Gattos Centro Clínico Felino
- ♦ Veterinaria generalista en Clínica Veterinaria El Quiñon
- ♦ Licenciada en Veterinaria por la Universidad Alfonso X el Sabio de Madrid
- ♦ Máster Monitorización en Ensayos Clínicos
- ♦ GPCert en medicina felina
- ♦ Posgrado en Diagnóstico por imagen por Improve Veterinaria
- ♦ Posgrado en Clínica de Felinos por Improve Veterinaria

Dña. Moliní Aguiar, Gabriela

- ♦ Responsable de servicio de Radiología y Anestesia de la Clínica Veterinaria Petiberi
- ♦ Licenciada en Veterinaria por la Universidad Complutense de Madrid
- ♦ Máster de Microbiología y Parasitología: investigación y desarrollo
- ♦ Neurología en el paciente Felino y Canino por Novotech
- ♦ Medicina interna en el paciente felino por Novotech
- ♦ Actualización en dermatología de animales de compañía por el Colegio de Veterinarios de Madrid
- ♦ Formación en Interpretación radiológica en pequeños animales por el Colegio de Veterinarios de Madrid

Dra. Aroca Lara, Lucía

- ♦ Veterinaria equina a las áreas de Clínica de campo, Urgencias Veterinarias, manejo reproductivo y documentación
- ♦ Internado en Clínica Equina en los Servicios de Medicina, Cirugía y Reproducción del Hospital Clínico Veterinario de la Universidad de Córdoba (HCV-UCO)
- ♦ Colaboración docente para prácticas de alumnos en Hospital Clínico Veterinario de la Universidad de Córdoba (HCV-UCO)
- ♦ Ayudante Veterinario de la Comisión Veterinaria, del Veterinario de Tratamiento y del Veterinario de Control Antidopaje en los Raids CEI 3º Madrid International Endurance in Capitals Challenge, CEI 2º Copa de S.M. El Rey de Raid, CEI 2º YJ y CEI 1º
- ♦ Colaboración en Urgencias Veterinarias. Departamento de Medicina y Cirugía Animal del Hospital Clínico Veterinario de la Universidad Complutense de Madrid, en el Área de Medicina y Cirugía de Équidos
- ♦ Graduada en Veterinaria por la Universidad Complutense de Madrid
- ♦ Especialidad en Veterinaria equina por la Universidad de Córdoba
- ♦ Acreditación de Directora de instalaciones de radiodiagnóstico por el Consejo de Seguridad Nuclear (CSN)
- ♦ Máster en Rehabilitación Equina por TECH Global University

Dr. Rojas, Francisco Javier

- ♦ Veterinario en el Hospital Veterinario Alcor
- ♦ Veterinario en el Centro Veterinario Los Delfines
- ♦ Doctorado en Medicina y Cirugía Animal por la Universitat de Lleida
- ♦ Posgrado en Diagnóstico por Imagen por Improve International
- ♦ Especialista en Interpretación Radiológica en Pequeños Animales
- ♦ Graduado en Veterinaria por Universidad Complutense de Madrid



Dr. García Montero, Javier

- ♦ Cirujano del Servicio de Traumatología y Ortopedia en el Hospital Veterinario Cruz Verde Vetsum
- ♦ Veterinario especialista en Clínica Veterinaria El Pinar
- ♦ Licenciado en Veterinaria por la Universidad de Córdoba
- ♦ Postgrado en Traumatología y Ortopedia en Pequeños Animales en la Universidad Complutense de Madrid
- ♦ Postgrado en Cirugía y Anestesia en la Universidad Autónoma de Barcelona
- ♦ Miembro de: AO VET Foundation

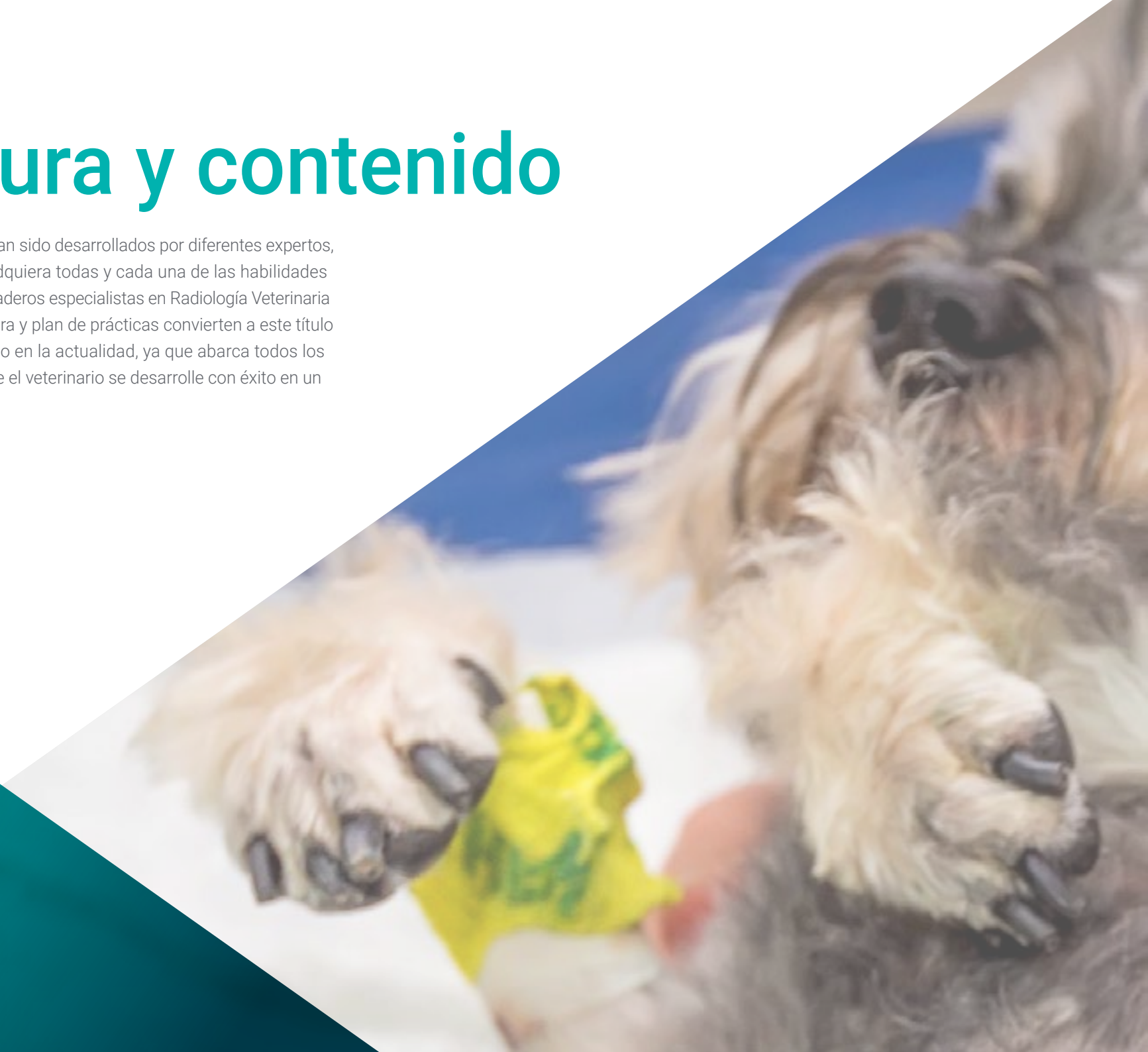“

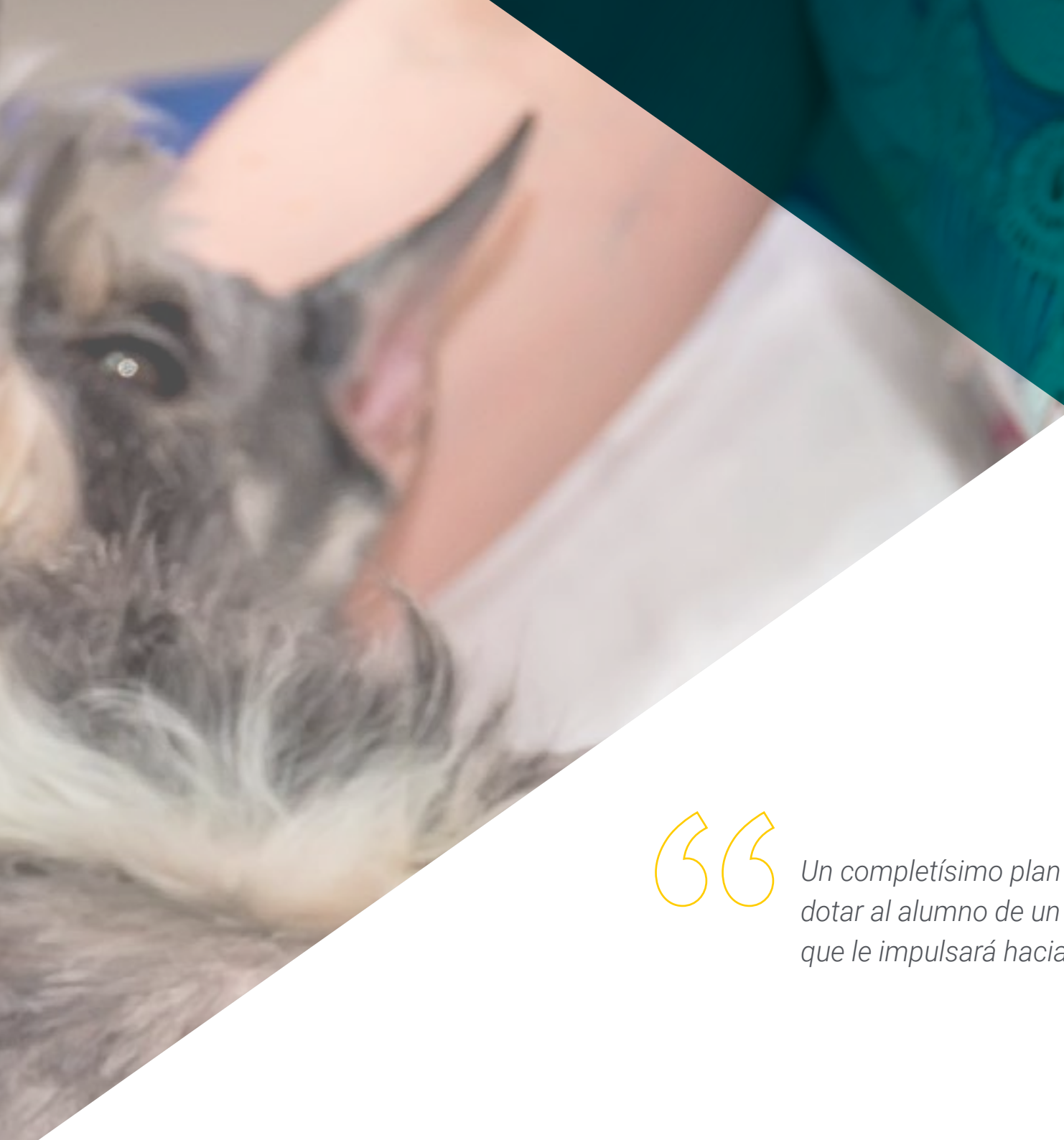El equipo docente de este programa te ofrecerá una guía personalizada en todo momento, para que aclares dudas y conceptos de interés de la actividad veterinaria”

06

Estructura y contenido

Los contenidos de este programa han sido desarrollados por diferentes expertos, con el objetivo de que el alumno adquiera todas y cada una de las habilidades necesarias para convertirse en verdaderos especialistas en Radiología Veterinaria de Pequeños Animales. Su estructura y plan de prácticas convierten a este título como el más completo del mercado en la actualidad, ya que abarca todos los conocimientos pertinentes para que el veterinario se desarrolle con éxito en un entorno cada vez más habitual.



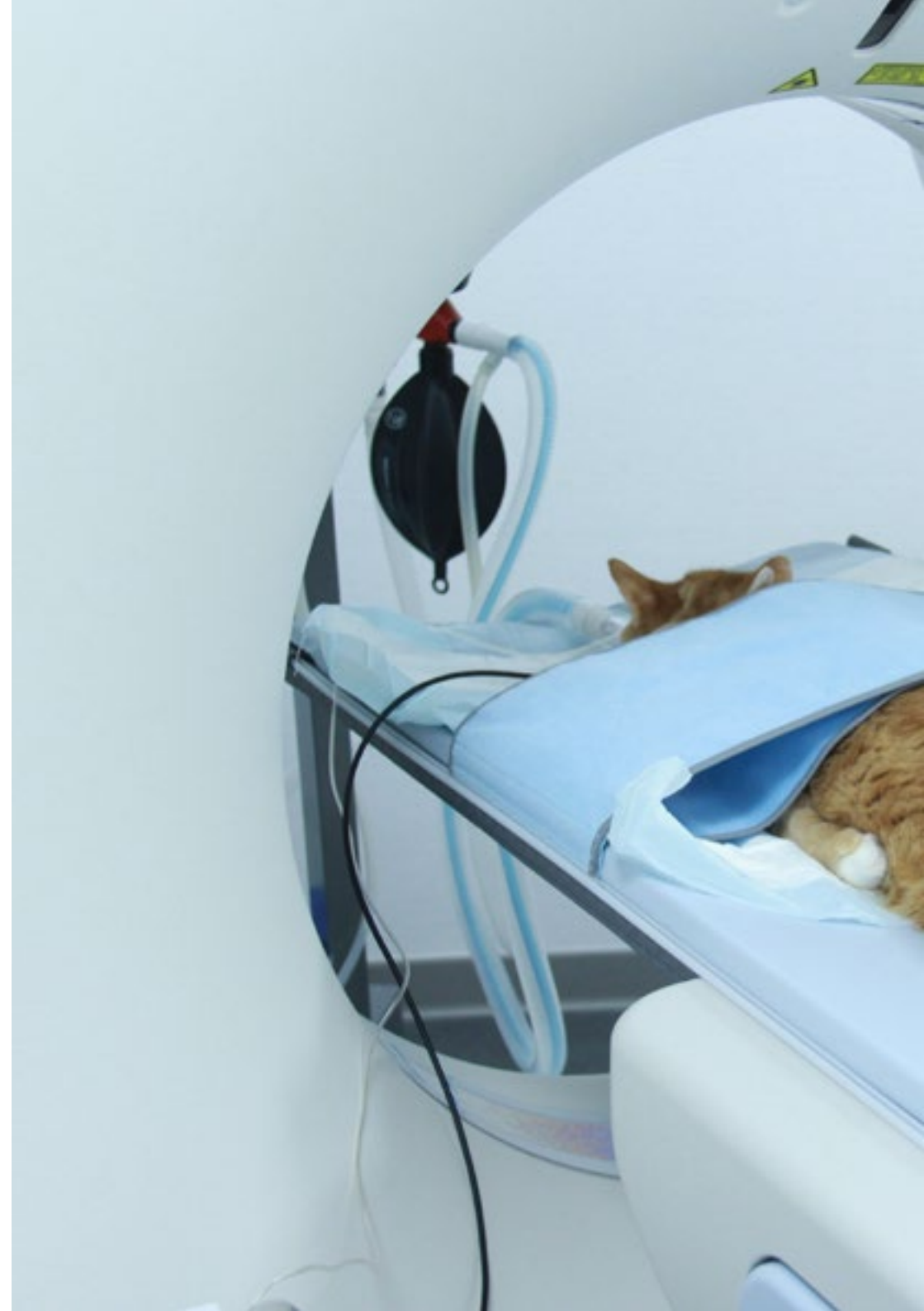

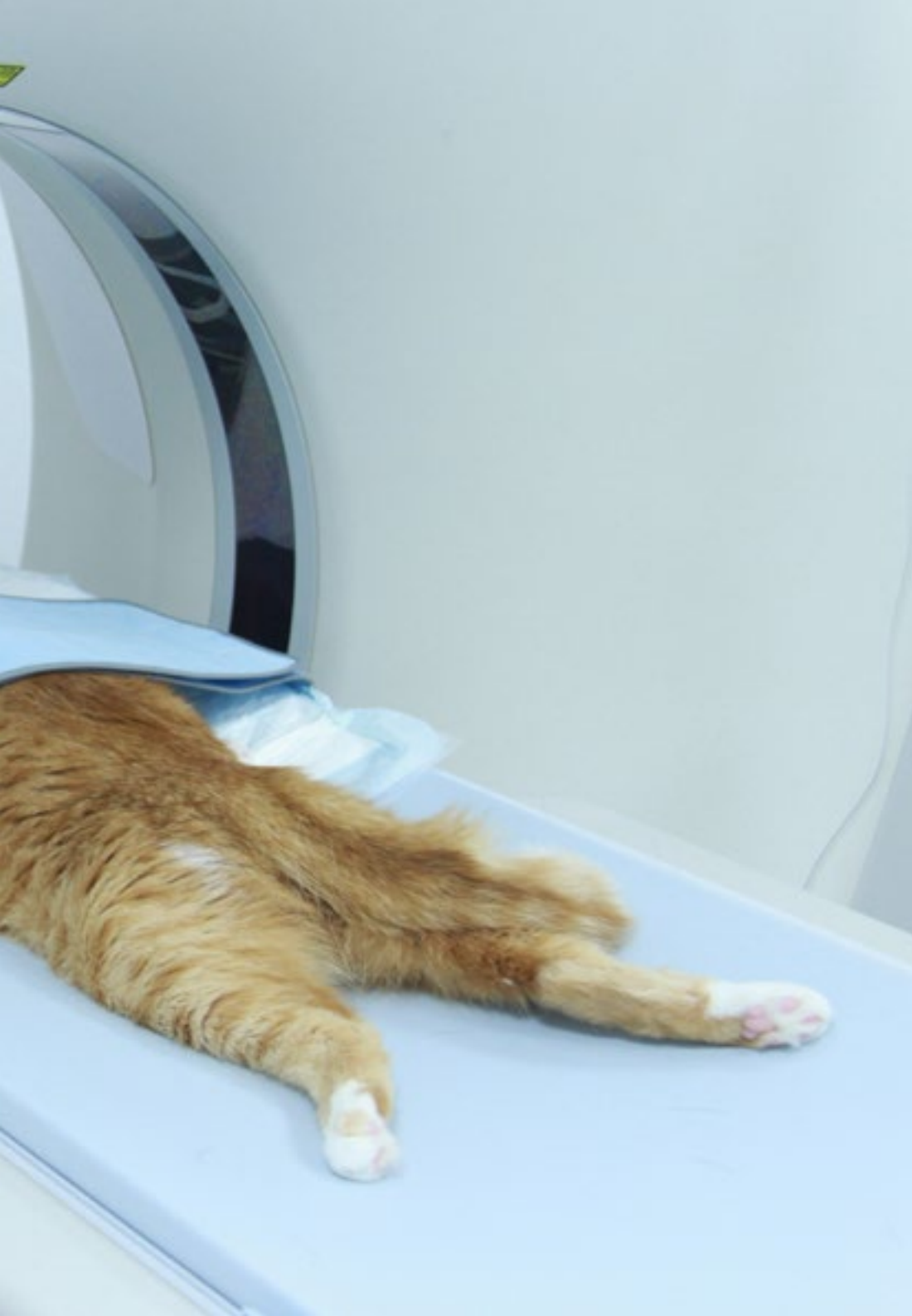
“

Un completísimo plan de estudios diseñado para dotar al alumno de un amplio compendio de saberes que le impulsará hacia la vanguardia en su profesión”

Módulo 1. Radiaciones ionizantes con fines diagnósticos

- 1.1. Principios generales
 - 1.1.1. Aceleración de los electrones
 - 1.1.2. Intensidad de la corriente eléctrica
 - 1.1.3. El ánodo, donde chocan los aniones
- 1.2. La formación de los fotones con efectos diagnósticos
 - 1.2.1. Tipos de fotones
 - 1.2.2. Energía de los fotones
 - 1.2.3. Orientación de los fotones emitidos
 - 1.2.4. Dispersión de la energía generada por los fotones
- 1.3. La radiación dispersa
 - 1.3.1. Dispersión del ánodo
 - 1.3.2. Dispersión del paciente
 - 1.3.3. Consecuencias en la imagen clínica
 - 1.3.4. Dispersión de objetos de la sala de radiodiagnóstico
- 1.4. La formación de la imagen radiológica
 - 1.4.1. Chasis radiológicos
 - 1.4.2. Películas radiológicas
 - 1.4.3. Procesado del CR
 - 1.4.4. Procesado del DR
- 1.5. El procesado de la película radiológica
 - 1.5.1. Revelado en procesadoras automáticas y en cubas de revelado
 - 1.5.2. Reciclado de líquidos
 - 1.5.3. Procesado con chasis digitales
 - 1.5.4. Procesado directo digital
- 1.6. Factores que afectan a la imagen radiológica
 - 1.6.1. Tiempo
 - 1.6.2. Voltaje
 - 1.6.3. Amperaje
- 1.7. Alteraciones en la percepción de la imagen radiológica
 - 1.7.1. Pareidolia
 - 1.7.2. Magnificación
 - 1.7.3. Distorsión





- 1.8. Interpretación radiológica
 - 1.8.1. Sistematización de la interpretación
 - 1.8.2. Validez de la imagen obtenida
 - 1.8.3. Diferencias entre tejidos
 - 1.8.4. Identificación de órganos sanos
 - 1.8.5. Identificación de alteraciones radiológicas
 - 1.8.6. Enfermedades típicas de las distintas regiones anatómicas
- 1.9. Factores limitantes en diagnóstico radiológico, el tiempo
 - 1.9.1. Regiones en movimiento
 - 1.9.2. Regiones quietas
 - 1.9.3. Borrosidad
 - 1.9.4. Anestesia en radiología
 - 1.9.5. Posicionadores radiológicos
 - 1.9.6. Regiones anatómicas en las que hay que tener en cuenta el tiempo
- 1.10. Factores limitantes en diagnóstico radiológico, el voltaje
 - 1.10.1. Densidad de la región radiografiada
 - 1.10.2. Contraste
 - 1.10.3. Nitidez
 - 1.10.4. Regiones anatómicas en las que hay que tener en cuenta la energía de los fotones

Módulo 2. Radioprotección

- 2.1. Física de las radiaciones
 - 2.1.1. Estructura atómica
 - 2.1.2. Interacción de la radiación con la materia
 - 2.1.3. Unidades radiológicas
- 2.2. Características de los equipos de rayos x
 - 2.2.1. Elementos del tubo
 - 2.2.2. Dispositivos
 - 2.2.3. Radiación producida
 - 2.2.4. La imagen radiológica
- 2.3. Medida de las radiaciones ionizantes
 - 2.3.1. Dosimetría personal
 - 2.3.2. Dosimetría ambiental

- 2.4. Detectores usados en instalaciones de radiodiagnóstico
 - 2.4.1. Principios generales
 - 2.4.2. Detectores en la sala
 - 2.4.3. Detectores fuera de la sala
 - 2.4.4. Detectores del personal
- 2.5. Radiobiología
 - 2.5.1. Respuesta celular a las radiaciones ionizantes
 - 2.5.2. Respuesta sistémica y orgánica
 - 2.5.3. Enfermedades producidas por las radiaciones
- 2.6. Protección contra las radiaciones ionizantes
 - 2.6.1. Criterios generales
 - 2.6.2. Protección radiológica operacional
 - 2.6.3. Principio ALARA
- 2.7. Protección radiológica específica en radiodiagnóstico
 - 2.7.1. Protectores personales
 - 2.7.2. Blindaje de la sala
 - 2.7.3. La distancia
 - 2.7.4. la carga de trabajo
- 2.8. Requisitos generales de una instalación de radiodiagnóstico
 - 2.8.1. Ubicación
 - 2.8.2. Suministro eléctrico
 - 2.8.3. Blindaje
- 2.9. Control de calidad de la instalación de radiodiagnóstico
 - 2.9.1. El blindaje
 - 2.9.2. La cuba de emisión de rayos X
 - 2.9.3. El colimador
 - 2.9.4. La mesa de rayos x
 - 2.9.5. Delantales plomados
- 2.10. Legislación
 - 2.10.1. Legislación europea
 - 2.10.2. Legislación de la sala
 - 2.10.3. Revisiones médicas
 - 2.10.4. Otras consideraciones

Módulo 3. Radiodiagnóstico del aparato cardiovascular

- 3.1. Posicionamiento en diagnóstico radiológico cardiovascular
 - 3.1.1. Proyección lateral derecha
 - 3.1.2. Proyección dorsoventral
 - 3.1.3. Diferencias con otras proyecciones
- 3.2. Imagen radiológica fisiológica del aparato cardiovascular
 - 3.2.1. Silueta cardíaca
 - 3.2.2. Cámaras cardíacas
 - 3.2.3. Grandes vasos
- 3.3. Imagen radiológica alterada del aparato cardiovascular
 - 3.3.1. Alteración tamaño cardíaco
 - 3.3.2. Alteración vascular
 - 3.3.3. Signos radiográficos de insuficiencia cardíaca
- 3.4. Enfermedades adquiridas cardíacas I
 - 3.4.1. Enfermedad degenerativa mitral
 - 3.4.2. Cardiomiopatía canina
 - 3.4.3. Enfermedades pericárdicas
- 3.5. Enfermedades adquiridas cardíacas II
 - 3.5.1. Cardiomiopatía felina
 - 3.5.2. Dirofilariasis
 - 3.5.3. Enfermedades sistémicas con repercusiones cardíacas
- 3.6. Oncología
 - 3.6.1. Neoplasia de atrio o aurícula derecha
 - 3.6.2. Neoplasia de base cardíaca
 - 3.6.3. Enfermedades congénitas cardíacas
- 3.7. Conducto arterioso persistente
 - 3.7.1. Introducción
 - 3.7.2. Formas existentes
 - 3.7.3. Características radiológicas
 - 3.7.4. CAP con shunt D-I
- 3.8. Anomalías de los anillos vasculares
 - 3.8.1. Introducción
 - 3.8.2. Tipos
 - 3.8.3. Características radiológicas

- 3.9. Otras enfermedades congénitas
 - 3.9.1. Estenosis pulmonar
 - 3.9.2. Defecto del septo interventricular
 - 3.9.3. Tetralogía de Fallot
 - 3.9.4. Estenosis aórtica
 - 3.9.5. Defecto de septo interatrial
 - 3.9.6. Displasia de mitral
 - 3.9.7. Displasia de tricúspide
 - 3.9.8. Microcardia
 - 3.10. Diagnóstico radiológico de las enfermedades del pericardio
 - 3.10.1. Diagnóstico radiológico de las enfermedades del pericardio
 - 3.10.1.1. Efusión pericárdica
 - 3.10.1.2. Introducción
 - 3.10.1.3. Características radiológicas
 - 3.10.2. Hernia peritoneo pericárdica
 - 3.10.2.1. Introducción
 - 3.10.2.2. Características radiológicas
- Módulo 4. Radiodiagnóstico del sistema respiratorio y otras estructuras intratorácicas**
- 4.1. Posicionamiento para radiología del tórax
 - 4.1.1. Posicionamiento ventrodorsal y dorsoventral
 - 4.1.2. Posicionamiento laterolateral derecha e izquierda
 - 4.2. Imagen fisiológica del tórax
 - 4.2.1. Imagen fisiológica tráquea
 - 4.2.2. Imagen fisiológica mediastino
 - 4.3. Imagen patológica en radiología torácica
 - 4.3.1. Patrón alveolar
 - 4.3.2. Patrón bronquial
 - 4.3.3. Patrón intersticial
 - 4.3.4. Patrón vascular
 - 4.4. Diagnóstico radiológico de las enfermedades adquiridas pulmonares I
 - 4.4.1. Patologías estructurales
 - 4.4.2. Patologías infecciosas
 - 4.5. Diagnóstico radiológico de las enfermedades adquiridas pulmonares II
 - 4.5.1. Patologías inflamatorias
 - 4.5.2. Neoplasias
 - 4.6. Radiología torácica específica felina
 - 4.6.1. Radiología del corazón en el gato
 - 4.6.1.1. Anatomía radiográfica del corazón
 - 4.6.1.2. Diagnóstico radiográfico de las patologías cardíacas
 - 4.6.2. Radiología de la pared torácica y diafragma del gato
 - 4.6.2.1. Anatomía de la caja torácica
 - 4.6.2.2. Diagnóstico radiográfico de las patologías de la pared torácica y el diafragma
 - 4.6.2.2.1. Malformaciones congénitas del esqueleto
 - 4.6.2.2.2. Fracturas
 - 4.6.2.2.3. Neoplasias
 - 4.6.2.2.4. Alteraciones del diafragma
 - 4.6.3. Radiología de la pleura y cavidad pleural del gato
 - 4.6.3.1. Diagnóstico radiográfico de las patologías de la pleura y cavidad pleural
 - 4.6.3.1.1. Efusión pleural
 - 4.6.3.1.2. Neumotórax
 - 4.6.3.1.3. Hidroneumotórax
 - 4.6.3.1.4. Masas pleurales
 - 4.6.4. Radiología del mediastino del gato
 - 4.6.4.1. Anatomía radiográfica del mediastino
 - 4.6.4.2. Diagnóstico radiográfico de las patologías del mediastino y de los órganos que contiene
 - 4.6.4.2.1. Neumomediastino
 - 4.6.4.2.2. Masas mediastínicas
 - 4.6.4.2.3. Enfermedades esofágicas
 - 4.6.4.2.4. Enfermedades de la tráquea
 - 4.6.5. Radiología pulmonar del gato
 - 4.6.5.1. Anatomía radiológica pulmonar normal
 - 4.6.5.2. Diagnóstico radiográfico de las patologías pulmonares
 - 4.6.5.2.1. Patrones pulmonares
 - 4.6.5.2.2. Disminución de la opacidad pulmonar

- 4.7. Radiología del mediastino
 - 4.7.1. Anatomía radiográfica del mediastino
 - 4.7.2. Derrame mediastínico
 - 4.7.3. Neumomediastino
 - 4.7.4. Masas mediastínicas
 - 4.7.5. Desviación del mediastino
- 4.8. Enfermedades congénitas torácicas
 - 4.8.1. Conducto arterioso persistente
 - 4.8.2. Estenosis pulmonar
 - 4.8.3. Estenosis aórtica
 - 4.8.4. Defecto del septo ventricular
 - 4.8.5. Taetralogía de Fallot
- 4.9. Oncología
 - 4.9.1. Masas pleurales
 - 4.9.2. Masas mediastínicas
 - 4.9.3. Tumores cardiacos
 - 4.9.4. Tumores pulmonares
- 4.10. Radiología de la caja torácica
 - 4.10.1. Anatomía radiológica de la caja torácica
 - 4.10.2. Alteraciones radiológicas de las costillas
 - 4.10.3. Alteraciones radiológicas del esternón

Módulo 5. Radiodiagnóstico del aparato digestivo

- 5.1. Diagnóstico radiológico del esófago
 - 5.1.1. Radiología del esófago normal
 - 5.1.2. Radiología del esófago patológico
- 5.2. Radiología del estómago
 - 5.2.1. Radiología y posicionamiento para el diagnóstico de las enfermedades gástricas
 - 5.2.2. Torsión de estómago
 - 5.2.3. Hernias de hiato
 - 5.2.4. Tumores gástricos
 - 5.2.5. Cuerpos extraños

- 5.3. Radiología del intestino delgado
 - 5.3.1. Duodeno
 - 5.3.2. Yeyuno
 - 5.3.3. Íleon
- 5.4. Radiología de la válvula ileocecal
 - 5.4.1. Imagen fisiológica de la válvula
 - 5.4.2. Imagen patológica
 - 5.4.3. Patologías frecuentes
- 5.5. Radiología del colon
 - 5.5.1. Anatomía radiológica del colon
 - 5.5.2. Enfermedades oncológicas del colon
 - 5.5.3. Megacolon
- 5.6. Radiología del recto
 - 5.6.1. Anatomía
 - 5.6.2. Divertículos
 - 5.6.3. Neoplasias
 - 5.6.4. Desplazamientos
- 5.7. Imagen radiológica de la hernia perineal
 - 5.7.1. Estructuración anatómica
 - 5.7.2. Imágenes radiológicas anómalas
 - 5.7.3. Contrastes
- 5.8. Oncología radiológica de la región perineal
 - 5.8.1. Estructuras afectadas
 - 5.8.2. Examen de linfonodos
- 5.9. Contrastes radiológicos aplicados al aparato digestivo
 - 5.9.1. Deglución de bario
 - 5.9.2. Ingesta de bario
 - 5.9.3. Nemogastrografía
 - 5.9.4. Enema de bario y enema de doble contraste
 - 5.9.5. Evaluación radiológica de la evolución quirúrgica de las enfermedades del estómago

- 5.10. Evaluación radiológica de la evolución quirúrgica de las enfermedades del estómago
 - 5.10.1. Dehiscencia de futuras
 - 5.10.2. Alteraciones en el tránsito
 - 5.10.3. Toma de decisiones de reintervención quirúrgica
 - 5.10.4. Otras complicaciones

Módulo 6. Radiodiagnóstico del resto de estructuras abdominales

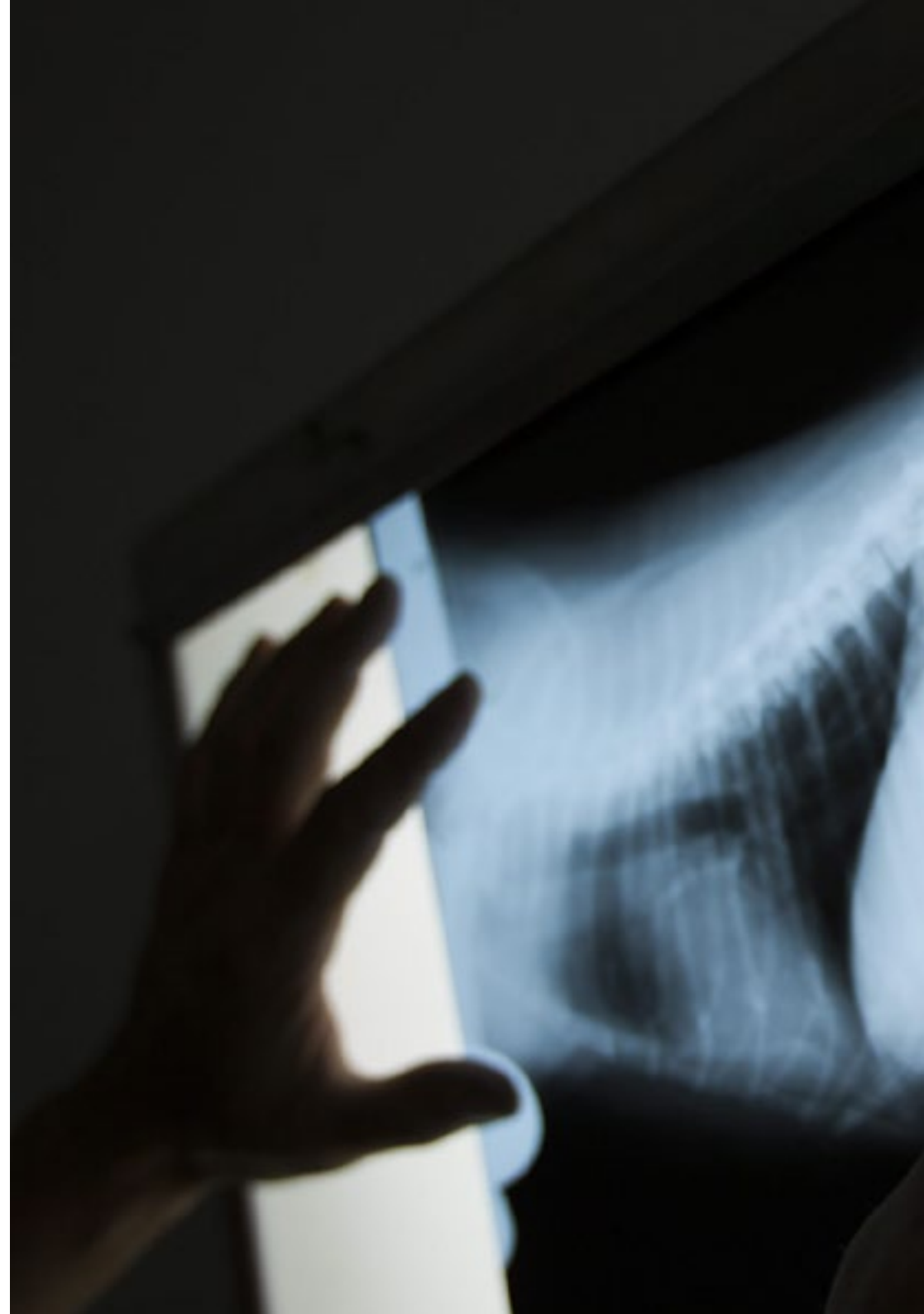- 6.1. Diagnóstico radiológico hepático
 - 6.1.1. Imagen radiológica del hígado fisiológico
 - 6.1.2. La enfermedad hepática
 - 6.1.3. Examen radiológico de la vía biliar
 - 6.1.4. *Shunts* portosistémicos
 - 6.1.5. Oncología
- 6.2. Radiología del páncreas
 - 6.2.1. Imagen radiológica del páncreas fisiológico
 - 6.2.2. La enfermedad pancreática
 - 6.2.3. Oncología
- 6.3. Radiología del bazo
 - 6.3.1. Imagen radiológica fisiológica del bazo
 - 6.3.2. Esplenomegalia difusa
 - 6.3.3. Esplenomegalia focal
- 6.4. Radiología del aparato excretor
 - 6.4.1. Radiología renal
 - 6.4.2. Radiología de los uréteres
 - 6.4.3. Radiología de la vejiga
 - 6.4.4. Radiología de la uretra
 - 6.4.5. Oncología del aparato excretor
- 6.5. Radiología del aparato genital
 - 6.5.1. Imagen radiológica normal del aparato genital femenino
 - 6.5.2. Imagen radiológica patológica de aparato genital femenino
 - 6.5.3. Imagen radiológica normal del aparato genital masculino
 - 6.5.4. Imagen radiológica patológica del aparato genital masculino

- 6.6. Radiología del espacio retroperitoneal
 - 6.6.1. Aspecto normal del retroperitoneo
 - 6.6.2. Retroperitonitis
 - 6.6.3. Masas en el espacio retroperitoneal
- 6.7. Radiología del peritoneo
 - 6.7.1. Patología CAV Peritoneal
 - 6.7.2. Espacio retroperitoneal
 - 6.7.3. Masas abdominales
- 6.8. Radiología de las glándulas adrenales
 - 6.8.1. Aspecto normal de la adrenal
 - 6.8.2. Técnicas y diagnóstico benigno/maligno
 - 6.8.3. Lesiones adrenales frecuentes
- 6.9. Radiología oncológica
 - 6.9.1. Detección de tumores clínicamente no detectables
 - 6.9.2. Masas primarias vs. Metástasis
 - 6.9.3. Signos de malignidad radiológica
- 6.10. Radiología de las enfermedades de la pared y los límites abdominales
 - 6.10.1. Hernias y enfermedades diafragmáticas
 - 6.10.2. Hernias abdominales
 - 6.10.3. Hernias perineales
 - 6.10.4. Fracturas pélvico
 - 6.10.5. Enfermedades obliterantes del flujo

Módulo 7. Diagnóstico radiológico en neurología

- 7.1. Anatomía radiológica
 - 7.1.1. Estructuras valorables mediante radiología
 - 7.1.2. Anatomía radiológica normal de la columna
 - 7.1.3. Anatomía radiológica normal del cráneo y sus estructuras
- 7.2. Examen radiológico de la columna
 - 7.2.1. C1-C6
 - 7.2.2. T1-T13
 - 7.2.3. L1-L7
 - 7.2.4. S1-Cd

- 7.3. Examen mediante contrastes
 - 7.3.1. Mielografía cisternal
 - 7.3.2. Mielografía lumbar
 - 7.3.3. Alteraciones patológicas observadas mediante la mielografía
- 7.4. Diagnóstico de las patologías vasculares
 - 7.4.1. Patologías vasculares: hasta donde podéis llegar con la radiología convencional
 - 7.4.2. Valoración de las patologías vasculares mediante técnicas de contraste
 - 7.4.3. Valoración de las patologías vasculares mediante otras técnicas de imagen
- 7.5. Malformaciones cerebrales y meníngeas
 - 7.5.1. Hidrocefalia
 - 7.5.2. Meningocele
- 7.6. Patologías inflamatorias
 - 7.6.1. Infecciosas
 - 7.6.2. No infecciosas
 - 7.6.3. Discoespondilitis
- 7.7. Patologías degenerativas
 - 7.7.1. Enfermedad discal degenerativa
 - 7.7.2. Síndrome de Wobbler
 - 7.7.3. Inestabilidad lumbosacra, síndrome de cauda equina
- 7.8. Traumas espirales
 - 7.8.1. Fisiopatología
 - 7.8.2. Fracturas
- 7.9. Oncología
 - 7.9.1. Enfermedades neoplásicas primarias
 - 7.9.2. Enfermedades secundarias por metástasis
- 7.10. Otras enfermedades neurológicas
 - 7.10.1. Metabólicas
 - 7.10.2. Nutricionales
 - 7.10.3. Congénitas



Módulo 8. Diagnóstico radiológico ortopédico I

- 8.1. La placa de crecimiento
 - 8.1.1. Organización de la placa de crecimiento y sus repercusiones en la imagen radiológica
 - 8.1.2. Irrigación sanguínea de la placa de crecimiento
 - 8.1.3. Estructura y función de la placa de crecimiento. Componentes cartilaginosos
 - 8.1.3.1. Zona de reserva
 - 8.1.3.2. Zona proliferativa
 - 8.1.3.3. Zona hipertrófica
 - 8.1.4. Componentes óseos (metáfisis)
 - 8.1.5. Componentes fibrosos y fibrocartilaginosos
 - 8.1.6. Imágenes radiológicas de la placa de crecimiento en las distintas fases del crecimiento
 - 8.1.6.1. Epifisiolisis
 - 8.1.6.2. Otras enfermedades del crecimiento
- 8.2. Reparación de las fracturas
 - 8.2.1. Respuesta radiológica del hueso traumatizado
 - 8.2.2. Reparación por fases de la fractura
 - 8.2.2.1. Fase inflamatoria
 - 8.2.2.2. Fase de reparación
 - 8.2.2.3. Fase de remodelación
 - 8.2.2.4. Formación del callo óseo
 - 8.2.2.5. Consolidación de la fractura
 - 8.2.2.6. Reparación por primera intención
 - 8.2.2.7. Reparación por segunda intención
 - 8.2.2.8. Unión clínica
 - 8.2.2.9. Rangos de unión clínica
- 8.3. Complicaciones de las fracturas
 - 8.3.1. Unión retardada
 - 8.3.2. No unión
 - 8.3.3. Mala unión
 - 8.3.4. Osteomielitis
- 8.4. Imagen radiológica de la artritis y poliartritis
 - 8.4.1. Tipos de artritis y poliartritis
 - 8.4.2. Diagnóstico clínico
 - 8.4.3. Diagnóstico diferencial radiológico

- 8.5. La imagen radiológica de la osteoartritis
 - 8.5.1. Etiología
 - 8.5.2. Diagnóstico radiológico
 - 8.5.3. Pronóstico según la imagen radiológica
- 8.6. Toma de decisiones en traumatología y ortopedia en función del diagnóstico radiológico
 - 8.6.1. Cumplió su función clínica
 - 8.6.2. El implante se rompe
 - 8.6.3. El implante se dobla
 - 8.6.4. El implante migra
 - 8.6.5. Rechazo
 - 8.6.6. Infección
 - 8.6.7. Interferencia térmica
- 8.7. Radiología de las enfermedades ortopédicas
 - 8.7.1. Radiología de la osteocondritis disecante
 - 8.7.2. Panosteitis
 - 8.7.3. Núcleo cartilaginoso retenido
 - 8.7.4. Osteodistrofia hipertrófica
 - 8.7.5. Osteopatía craneomandibular
 - 8.7.6. Tumores óseos
 - 8.7.7. Otras enfermedades óseas
- 8.8. Radiología de la displasia de cadera
 - 8.8.1. Radiología de la cadera fisiológica
 - 8.8.2. Radiología de la cadera patológica
 - 8.8.3. Graduación de la displasia de cadera
 - 8.8.4. Tratamientos quirúrgicos frente a la displasia de cadera
 - 8.8.5. Evolución clínica/radiográfica de la displasia de cadera
- 8.9. Radiología de la displasia de codo
 - 8.9.1. Radiología del codo fisiológico
 - 8.9.2. Radiología del codo patológico
 - 8.9.3. Tipos de displasia de codo
 - 8.9.4. Tratamientos quirúrgicos frente a la displasia de codo
 - 8.9.5. Evolución clínica/radiográfica de la displasia de codo

- 8.10. Radiología de la rodilla
 - 8.10.1. Radiología de la rotura del ligamento cruzado anterior
 - 8.10.1.1. Tratamiento quirúrgico de la rotura del ligamento cruzado anterior
 - 8.10.2. Radiología de la luxación de rótula
 - 8.10.2.1. Graduación de la luxación de rótula
 - 8.10.2.2. Tratamiento quirúrgico de la luxación de rótula

Módulo 9. Diagnóstico radiológico ortopédico II

- 9.1. Anatomía radiológica de la pelvis
 - 9.1.1. Consideraciones generales
 - 9.1.2. Evaluación radiológica de las fracturas estables de cadera
 - 9.1.3. Indicación radiológica quirúrgica
 - 9.1.3.1. Fractura intra articular
 - 9.1.3.2. Cierre del canal pélvico
 - 9.1.3.3. Inestabilidad articular de una hemipelvis
 - 9.1.4. Fractura separación de la articulación sacro-iliaca
 - 9.1.5. Fracturas del acetábulo
 - 9.1.6. Fractura del ilion
 - 9.1.7. Fracturas del isquion
 - 9.1.8. Fracturas de la sínfisis púbica
 - 9.1.9. Fracturas de la tuberosidad isquiática
- 9.2. Imagen Radiológica de las fracturas de fémur
 - 9.2.1. Fracturas proximales del fémur
 - 9.2.2. Fracturas del tercio medio del fémur
 - 9.2.3. Fracturas del tercio distal del fémur
- 9.3. Imagen radiológica de las fracturas de la tibia
 - 9.3.1. Fracturas del tercio proximal
 - 9.3.2. Fracturas del tercio medio de la tibia
 - 9.3.3. Fracturas del tercio distal de la tibia
 - 9.3.4. Fracturas de los maléolos tibiales
- 9.4. Miembro anterior
 - 9.4.1. Imagen radiológica de las fracturas de la escapula
 - 9.4.2. Imagen radiológica de las fracturas del humero
 - 9.4.3. Imagen radiológica de las fracturas del radio y cubito

- 9.5. Fracturas del maxilar y de la mandíbula, imagen radiológica del cráneo
 - 9.5.1. Radiología de la mandíbula
 - 9.5.1.1. La mandíbula rostral
 - 9.5.1.2. Radiología dental
 - 9.5.1.3. La ATM
 - 9.5.2. Radiología del maxilar
 - 9.5.2.1. Radiología dental
 - 9.5.2.2. Radiología del maxilar
 - 9.5.3. Radiología de los senos paranasales
 - 9.5.4. Radiología del cráneo
 - 9.5.5. Oncología
- 9.6. Radiología de las fracturas y otras alteraciones que resultan en una Incongruencia de la superficie articular
 - 9.6.1. Fracturas que afectan al núcleo de crecimiento
 - 9.6.2. Clasificación de la epífisis con base en su tipo
 - 9.6.3. Clasificación de los deslizamientos o las fracturas por separación que involucran el núcleo de crecimiento y la epífisis metáfisis adyacente
 - 9.6.4. Evaluación clínica y tratamiento de los daños a los núcleos de crecimiento
 - 9.6.5. Radiología de las fracturas articulares en animales adultos
- 9.7. Luxaciones articulares, radiología
 - 9.7.1. Posicionamiento radiológico
 - 9.7.2. Nomenclatura
 - 9.7.3. Luxaciones traumáticas
 - 9.7.4. Inestabilidad escapulohumeral
- 9.8. Radiología intervencionista en traumatología
 - 9.8.1. Radiología de las fracturas que afectan al núcleo de crecimiento
 - 9.8.2. Radiología de las fracturas que afecten a la epífisis con base en su tipo
 - 9.8.3. Radiología de los deslizamientos o las fracturas por separación que involucran el núcleo de crecimiento, la epífisis y la metáfisis adyacente
 - 9.8.4. Radiología de las fracturas articulares en animales adultos
- 9.9. Radiología de las enfermedades musculares, tendinosas y ligamentosas
 - 9.9.1. Radiología de enfermedades musculares
 - 9.9.2. Radiología de enfermedades tendinosas y ligamentosas
 - 9.9.3. Otras alternativas de diagnóstico por imagen de estas patologías

- 9.10. Radiología de las alteraciones metabólicas y nutricionales
 - 9.10.1. Introducción
 - 9.10.2. Imagen radiológica en hiperparatiroidismo nutricional secundario
 - 9.10.3. Imagen radiológica en hiperparatiroidismo renal secundario
 - 9.10.4. Imagen radiológica en hipervitaminosis A
 - 9.10.5. Imagen radiológica en enanismo hipofisario

Módulo 10. Otros métodos diagnósticos mediante la imagen. Diagnóstico en otras especies. Animales Exóticos

- 10.1. Diagnóstico ecográfico
 - 10.1.1. Ecografía de la cavidad abdominal
 - 10.1.1.1. Introducción al método ecográfico
 - 10.1.1.2. Rutina de examen y protocolo de realización del examen ecográfico
 - 10.1.1.3. Identificación de las principales estructuras abdominales
 - 10.1.1.4. Técnica ECOFAST
 - 10.1.1.5. Patologías de cavidad abdominal
 - 10.1.2. Ecografía cardíaca
 - 10.1.2.1. Introducción al estudio cardíaco. Ecografía Doppler
 - 10.1.2.2. Protocolo de examen
 - 10.1.2.3. Modo B y modo M
 - 10.1.2.4. Enfermedades cardíacas adquiridas
 - 10.1.2.5. Enfermedades cardíacas congénitas
 - 10.1.2.6. Pericardio
 - 10.1.3. Ecografía del sistema musculoesquelético
 - 10.1.3.1. Técnica de exploración
 - 10.1.3.2. Evaluación de fibras musculares y tendones
 - 10.1.3.3. Evaluación ecográfica del hueso
 - 10.1.3.4. Evaluación ecográfica de las articulaciones
 - 10.1.3.5. Evaluación ecográfica del cuello
 - 10.1.4. Ecografía de la cavidad torácica
 - 10.1.4.1. Introducción
 - 10.1.4.2. Pared torácica
 - 10.1.4.3. Enfermedades del parénquima pulmonar
 - 10.1.4.4. Enfermedades diafragma
 - 10.1.4.5. Enfermedades del mediastino
 - 10.1.5. Trayectos fistulosos y ecografía de masas de origen desconocido

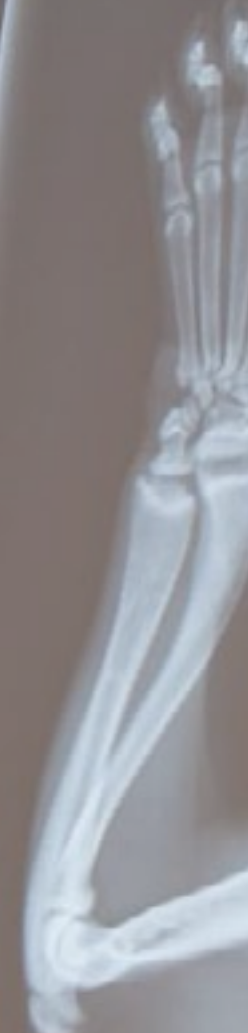- 10.2. Tomografía axial computarizada
 - 10.2.1. Introducción
 - 10.2.2. Equipo de TAC
 - 10.2.3. Nomenclatura. Unidades Hounsfield
 - 10.2.4. Diagnóstico en neurología
 - 10.2.4.1. Cabeza
 - 10.2.4.2. Cavidad nasal y caja craneana
 - 10.2.4.3. Columna vertebral. Mielotac
 - 10.2.5. Diagnóstico ortopédico
 - 10.2.5.1. Sistema óseo
 - 10.2.5.2. Enfermedades articulares
 - 10.2.5.3. Enfermedades del desarrollo
 - 10.2.6. Oncología
 - 10.2.6.1. Evaluación de masas
 - 10.2.6.2. Metástasis pulmonares
 - 10.2.6.3. Valoración de sistema linfático
 - 10.2.7. Diagnóstico abdominal
 - 10.2.7.1. Cavidad abdominal
 - 10.2.7.2. Sistema urinario
 - 10.2.7.3. Páncreas
 - 10.2.7.4. Vascularización
 - 10.2.8. Diagnóstico torácico
 - 10.2.8.1. Pulmón y vías respiratorias
 - 10.2.8.2. Pared torácica
 - 10.2.8.3. Espacio pleural
 - 10.2.8.4. Mediastino, corazón y grandes vasos
- 10.3. Resonancia magnética nuclear
 - 10.3.1. Introducción
 - 10.3.2. Ventajas. Inconvenientes
 - 10.3.3. Equipo de resonancia magnética nuclear. Principios de interpretación
 - 10.3.4. Diagnóstico en neurología
 - 10.3.4.1. Sistema nervioso central
 - 10.3.4.2. Sistema nervioso periférico
 - 10.3.4.3. Columna vertebral
 - 10.3.5. Diagnóstico ortopédico
 - 10.3.5.1. Enfermedades del desarrollo
 - 10.3.5.2. Enfermedades articulares
 - 10.3.5.3. Infecciones óseas y neoplasias
 - 10.3.6. Oncología
 - 10.3.6.1. Masas abdominales
 - 10.3.6.2. Linfonodos
 - 10.3.6.3. Vascularización
 - 10.3.7. Diagnóstico abdominal
 - 10.3.7.1. Cavidad abdominal
 - 10.3.7.2. Patologías principales
- 10.4. Diagnóstico por técnicas mínimamente invasivas e intervencionistas
 - 10.4.1. Endoscopia
 - 10.4.1.1. Introducción
 - 10.4.1.2. Equipo
 - 10.4.1.3. Preparación del paciente
 - 10.4.1.4. Rutina de exploración
 - 10.4.1.5. Patologías identificables
 - 10.4.2. Artroscopia
 - 10.4.2.1. Introducción
 - 10.4.2.2. Preparación del paciente
 - 10.4.2.3. Patologías identificables
 - 10.4.3. Laparoscopia
 - 10.4.3.1. Introducción
 - 10.4.3.2. Preparación del paciente
 - 10.4.3.3. Patologías identificables
 - 10.4.4. Cateterismo
 - 10.4.4.1. Introducción
 - 10.4.4.2. Técnica y equipo
 - 10.4.4.3. Usos diagnósticos
- 10.5. Exploración radiográfica de los animales exóticos

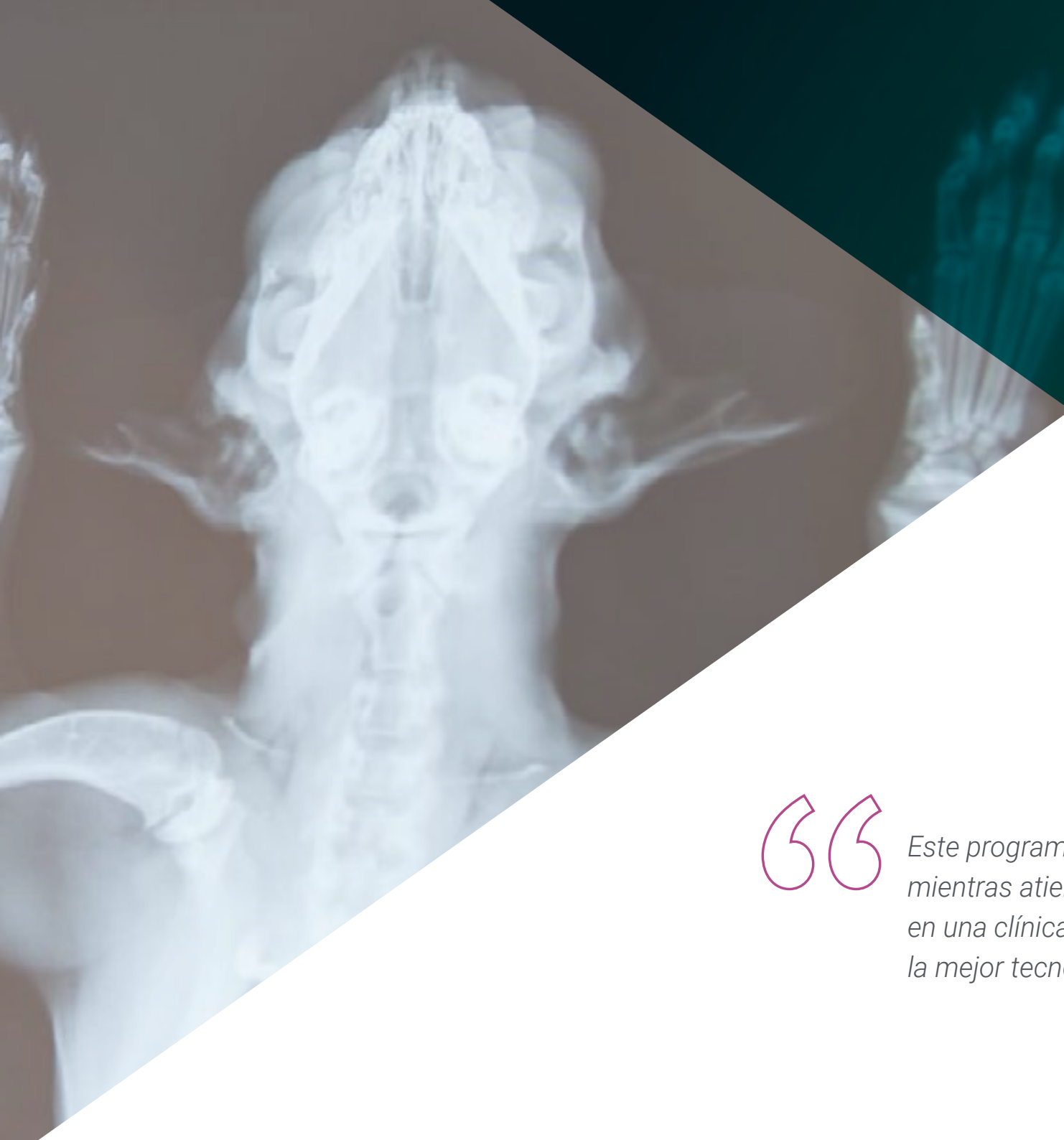- 10.5.1. Posicionamiento y proyecciones
 - 10.5.1.1. Aves
 - 10.5.1.2. Pequeños mamíferos
 - 10.5.1.3. Reptiles
- 10.6. Hallazgos patológicos radiográficos del cráneo y esqueleto axial en animales exóticos
 - 10.6.1. Hallazgos patológicos radiográficos del cráneo
 - 10.6.1.1. Aves
 - 10.6.1.2. Pequeños mamíferos
 - 10.6.1.3. Reptiles
 - 10.6.2. Hallazgos patológicos del esqueleto axial
 - 10.6.2.1. Aves
 - 10.6.2.2. Pequeños mamíferos
 - 10.6.2.3. Reptiles
- 10.7. Hallazgos patológicos radiográficos del tórax en animales exóticos
 - 10.7.1. Aves
 - 10.7.1.1. Pasajes nasales y senos
 - 10.7.1.2. Tráquea y siringe
 - 10.7.1.3. Pulmones
 - 10.7.1.4. Sacos aéreos
 - 10.7.1.5. Corazón y vasos sanguíneos
 - 10.7.2. Pequeños mamíferos
 - 10.7.2.1. Cavidad pleural
 - 10.7.2.2. Tráquea
 - 10.7.2.3. Esófago
 - 10.7.2.4. Pulmones
 - 10.7.2.5. Corazón y vasos sanguíneos
 - 10.7.3. Reptiles
 - 10.7.3.1. Tracto respiratorio
 - 10.7.3.2. Corazón
- 10.8. Hallazgos patológicos radiográficos del abdomen en animales exóticos
 - 10.8.1. Aves
 - 10.8.1.1. Proventrículo, ventrículo e intestino
 - 10.8.1.2. Hígado, vesícula biliar y bazo
 - 10.8.1.3. Tracto urogenital
 - 10.8.2. Pequeños mamíferos
 - 10.8.2.1. Estómago, apéndice, intestino delgado y grueso
 - 10.8.2.2. Páncreas, hígado y bazo
 - 10.8.2.3. Tracto urogenital
 - 10.8.3. Reptiles
 - 10.8.3.1. Tracto gastrointestinal e hígado
 - 10.8.3.2. Tracto urinario
 - 10.8.3.3. Tracto genital
- 10.9. Hallazgos patológicos radiográficos en las extremidades delanteras y traseras en animales exóticos
 - 10.9.1. Extremidades delanteras
 - 10.9.1.1. Aves
 - 10.9.1.2. Pequeños mamíferos
 - 10.9.1.3. Reptiles
 - 10.9.2. Extremidades traseras
 - 10.9.2.1. Aves
 - 10.9.2.2. Pequeños mamíferos
 - 10.9.2.3. Reptiles
- 10.10. Otros procesos diagnósticos en animales exóticos
 - 10.10.1. Ecografía
 - 10.10.1.1. Aves
 - 10.10.1.2. Pequeños mamíferos
 - 10.10.1.3. Reptiles
 - 10.10.2. Tomografía computarizada (TAC)
 - 10.10.2.1. Aves
 - 10.10.2.2. Pequeños animales
 - 10.10.2.3. Reptiles
 - 10.10.3. Resonancia magnética (RM)

07

Prácticas Clínicas

Tras superar el periodo de enseñanza online, el programa contempla un periodo de capacitación práctica en una clínica veterinaria de referencia. El estudiante tendrá a su disposición el apoyo de un tutor que le acompañará durante todo el proceso, tanto en la preparación como en el desarrollo de las prácticas clínicas.





“

Este programa te permitirá aprender mientras atiendes a pacientes reales en una clínica especializada, dotada de la mejor tecnología radiodiagnóstica”


La Capacitación Práctica de este programa en Radiología Veterinaria de Pequeños Animales está conformada por una estancia práctica en un centro veterinario de referencia, de 3 semanas de duración, de lunes a viernes con jornadas de 8 horas consecutivas de aprendizaje práctico. Esta estancia le permitirá ver casos reales al lado de un equipo profesional de referencia en el área veterinaria, aplicando los procedimientos más innovadores de última generación.

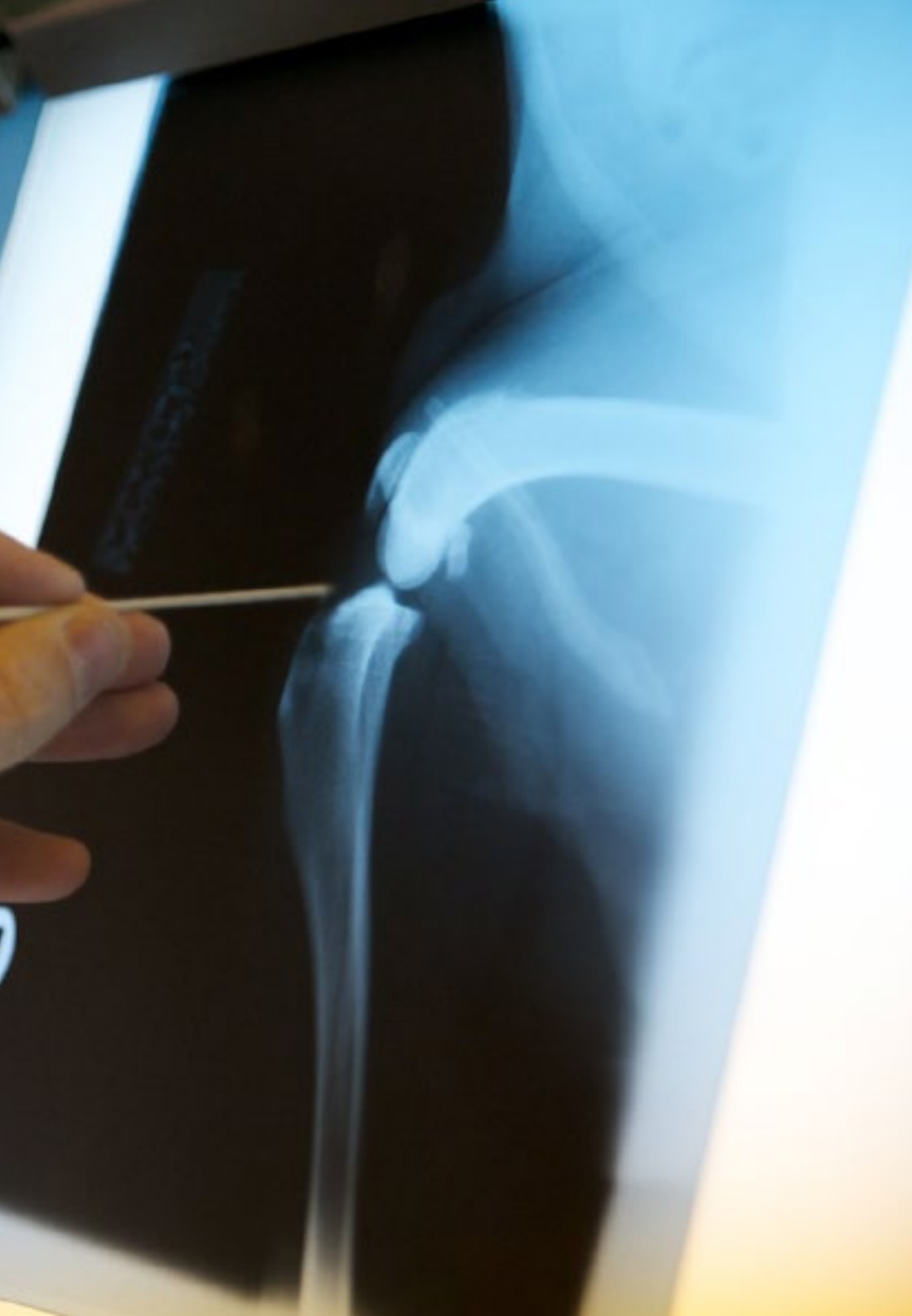En esta propuesta de capacitación, de carácter completamente práctica, las actividades están dirigidas al desarrollo y perfeccionamiento de las competencias necesarias para la prestación de atención veterinaria en áreas y condiciones que requieren un alto nivel de cualificación, y que están orientadas a la capacitación específica para el ejercicio de la actividad, en un medio de seguridad y un alto desempeño profesional.

Durante todo el programa, el alumno será acompañado por un tutor adjunto de elevado prestigio. Ese especialista se encargará de supervisar su progreso académico y práctico dentro de un entorno veterinario riguroso y exigente que facilitará el acceso directo de los estudiantes a casos reales. Así, asimilarán de forma holística como obtener diagnósticos de calidad a partir de novedosos equipamientos radiológicos.

La enseñanza práctica se realizará con el acompañamiento y guía de los profesores y demás compañeros de entrenamiento que faciliten el trabajo en equipo y la integración multidisciplinaria como competencias transversales para la praxis médica (aprender a ser y aprender a relacionarse).

Los procedimientos descritos a continuación serán la base de la capacitación, y su realización estará sujeta a la disponibilidad propia del centro, a su actividad habitual y a su volumen de trabajo, siendo las actividades propuestas las siguientes:





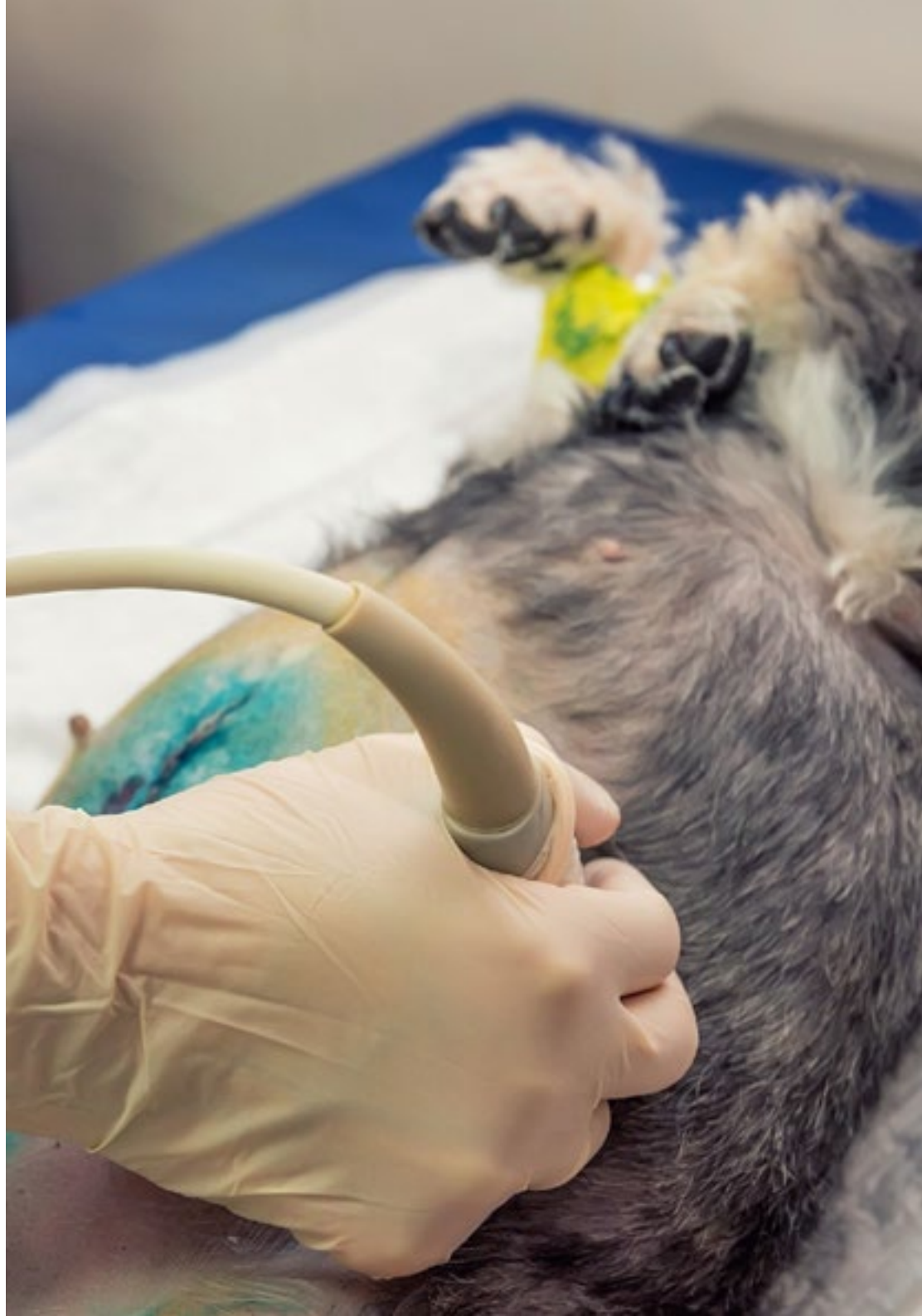Módulo	Actividad Práctica
Implementación de las Radiaciones ionizantes con fines diagnósticos	Interpretar resultados diagnósticos a partir de la radiología veterinaria
	Procesar la película radiológica para obtener imágenes de mejor calidad
Factores que limitan el diagnóstico radiológico	Identificar las alteraciones en la percepción de la imagen radiológica: pareidolia, magnificación y distorsión
	Atender las limitaciones en el diagnóstico radiológico a partir del factor tiempo: regiones en movimiento, regiones quietas, borrosidad, anestesia en radiología, posicionadores radiológicos, entre otros
	Dominar las limitaciones en el diagnóstico radiológico a partir del factor voltaje: densidad de la región radiografiada, contraste, nitidez, regiones anatómicas, entre otros
Tendencias de la Radioprotección en la atención Veterinaria de Pequeños Animales	Usar el blindaje, el colimador y delantales plomados para controlar la seguridad en la instalación radiológica veterinaria
	Manipular de forma segura los equipos de rayos X
	Implementar protección radiológica específica en radiodiagnóstico
Radiodiagnóstico en diferentes partes del cuerpo animal	Evaluar la imagen radiológica fisiológica del aparato cardiovascular
	Diagnosticar enfermedades pulmonares adquiridas por medios radiológicos: patologías estructurales, patologías infecciosas, patologías inflamatorias y neoplasias
	Abordar enfermedades neurológicas con métodos de radiología como aquellas metabólicas, nutricionales y congénitas
	Usar la imagen radiológica para diagnosticar la artritis y poliartitis animal
Otros métodos diagnósticos mediante la imagen de la actualidad y sus aplicaciones para animales exóticos	Aplicar el diagnóstico ecográfico a la cavidad abdominal, cardíaca, torácica, trayectos fistulosos y para masas de origen desconocido
	Realizar exploración radiográfica de los animales exóticos, en particular de su cráneo y esqueleto axial
	Utilizar tomografías computarizadas y resonancias magnéticas para reforzar las conclusiones del diagnóstico radiológico

Seguro de responsabilidad civil

La máxima preocupación de esta institución es garantizar la seguridad tanto de los profesionales en prácticas como de los demás agentes colaboradores necesarios en los procesos de capacitación práctica en la empresa. Dentro de las medidas dedicadas a lograrlo, se encuentra la respuesta ante cualquier incidente que pudiera ocurrir durante todo el proceso de enseñanza-aprendizaje.

Para ello, esta entidad educativa se compromete a contratar un seguro de responsabilidad civil que cubra cualquier eventualidad que pudiera surgir durante el desarrollo de la estancia en el centro de prácticas.

Esta póliza de responsabilidad civil de los profesionales en prácticas tendrá coberturas amplias y quedará suscrita de forma previa al inicio del periodo de la capacitación práctica. De esta forma el profesional no tendrá que preocuparse en caso de tener que afrontar una situación inesperada y estará cubierto hasta que termine el programa práctico en el centro.



Condiciones generales de la capacitación práctica

Las condiciones generales del acuerdo de prácticas para el programa serán las siguientes:

1. TUTORÍA: durante el Máster de Formación Permanente Semipresencial el alumno tendrá asignados dos tutores que le acompañarán durante todo el proceso, resolviendo las dudas y cuestiones que pudieran surgir. Por un lado, habrá un tutor profesional perteneciente al centro de prácticas que tendrá como fin orientar y apoyar al alumno en todo momento. Por otro lado, también tendrá asignado un tutor académico cuya misión será la de coordinar y ayudar al alumno durante todo el proceso resolviendo dudas y facilitando todo aquello que pudiera necesitar. De este modo, el profesional estará acompañado en todo momento y podrá consultar las dudas que le surjan, tanto de índole práctica como académica.

2. DURACIÓN: el programa de prácticas tendrá una duración de tres semanas continuadas de formación práctica, distribuidas en jornadas de 8 horas y cinco días a la semana. Los días de asistencia y el horario serán responsabilidad del centro, informando al profesional debidamente y de forma previa, con suficiente tiempo de antelación para favorecer su organización.

3. INASISTENCIA: en caso de no presentarse el día del inicio del Máster de Formación Permanente Semipresencial, el alumno perderá el derecho a la misma sin posibilidad de reembolso o cambio de fechas. La ausencia durante más de dos días a las prácticas sin causa justificada/médica, supondrá la renuncia las prácticas y, por tanto, su finalización automática. Cualquier problema que aparezca durante el transcurso de la estancia se tendrá que informar debidamente y de forma urgente al tutor académico.

4. CERTIFICACIÓN: el alumno que supere el Máster de Formación Permanente Semipresencial recibirá un certificado que le acreditará la estancia en el centro en cuestión.

5. RELACIÓN LABORAL: el Máster de Formación Permanente Semipresencial no constituirá una relación laboral de ningún tipo.

6. ESTUDIOS PREVIOS: algunos centros podrán requerir certificado de estudios previos para la realización del Máster de Formación Permanente Semipresencial. En estos casos, será necesario presentarlo al departamento de prácticas de TECH para que se pueda confirmar la asignación del centro elegido.

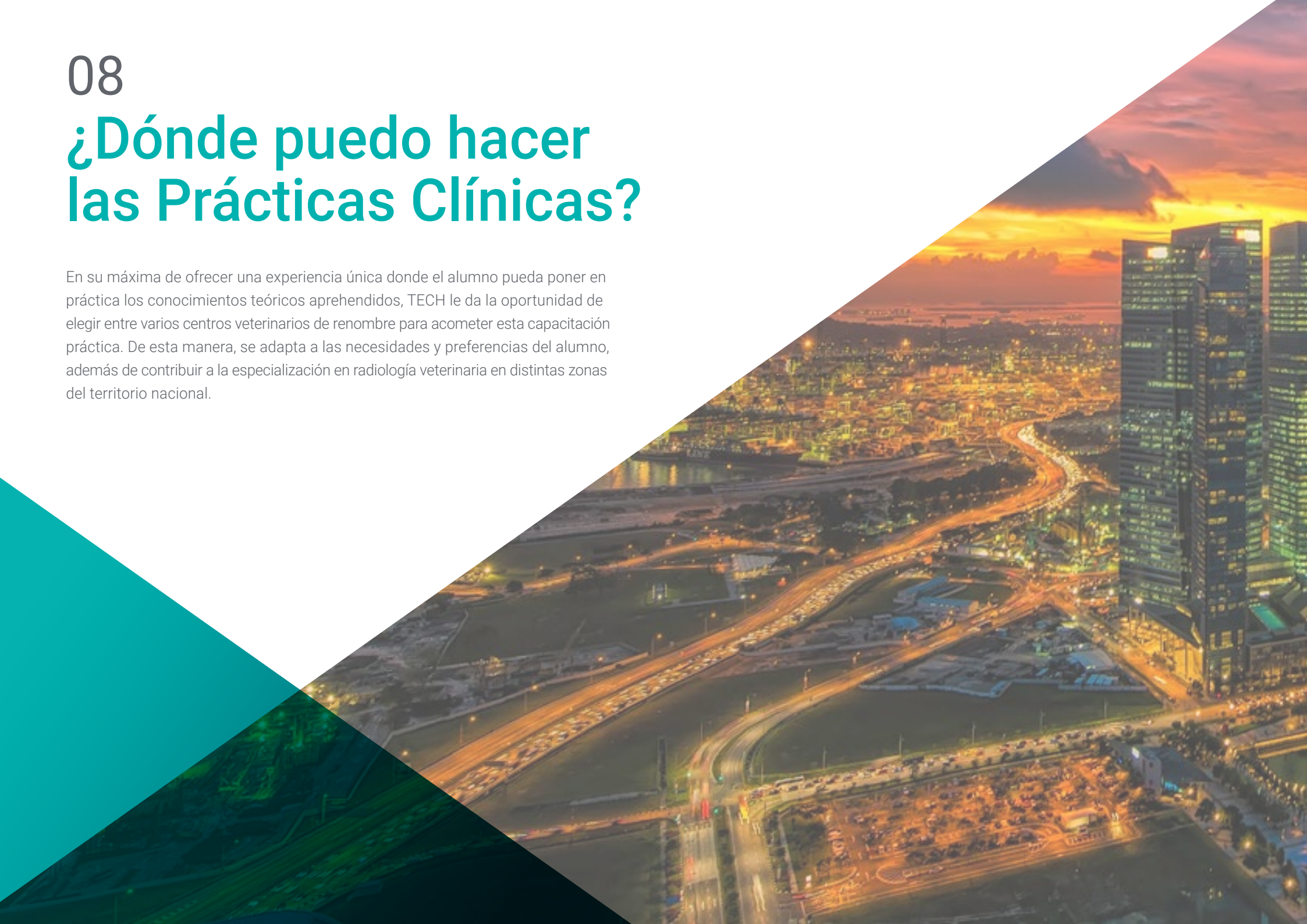7. NO INCLUYE: el Máster de Formación Permanente Semipresencial no incluirá ningún elemento no descrito en las presentes condiciones. Por tanto, no incluye alojamiento, transporte hasta la ciudad donde se realicen las prácticas, visados o cualquier otra prestación no descrita.

No obstante, el alumno podrá consultar con su tutor académico cualquier duda o recomendación al respecto. Este le brindará toda la información que fuera necesaria para facilitarle los trámites.

08

¿Dónde puedo hacer las Prácticas Clínicas?

En su máxima de ofrecer una experiencia única donde el alumno pueda poner en práctica los conocimientos teóricos aprendidos, TECH le da la oportunidad de elegir entre varios centros veterinarios de renombre para acometer esta capacitación práctica. De esta manera, se adapta a las necesidades y preferencias del alumno, además de contribuir a la especialización en radiología veterinaria en distintas zonas del territorio nacional.



“

Eleva tu carrera al siguiente nivel especializándote en Radiología Veterinaria de Pequeños Animales un centro veterinario prestigioso gracias a esta capacitación práctica de TECH”



El alumno podrá cursar la parte práctica de este Máster de Formación Permanente Semipresencial en los siguientes centros:



Veterinaria

Madrid Este Hospital Veterinario

País	Ciudad
España	Madrid

Dirección: Paseo de la Democracia, 10, 28850 Torrejón de Ardoz, Madrid

Centro veterinario que ofrece atención 24 horas con los servicios de cirugía, UCI, hospitalización y diagnóstico por imagen

Capacitaciones prácticas relacionadas:

- Anestesiología Veterinaria
- Cirugía Veterinaria en Pequeños Animales



Veterinaria

Hospital Artemisa Cañaveral

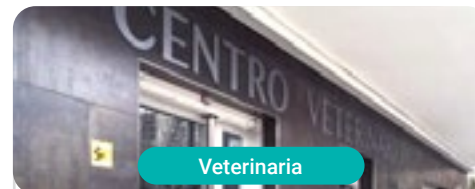País	Ciudad
España	Madrid

Dirección: Francisco Grande Covian, local 1, 28052 Madrid

Hospital veterinario especializado en atención general y asistencia a urgencias 24 horas

Capacitaciones prácticas relacionadas:

- Anestesiología Veterinaria
- Cirugía Veterinaria en Pequeños Animales



Veterinaria

Supervet

País	Ciudad
España	Madrid

Dirección: Calle de Fermín Caballero, 56, posterior, 28034 Madrid

Centro especializado en terapias alternativas como la homeopatía, la acupuntura, la fisioterapia el láser o la magnetoterapia

Capacitaciones prácticas relacionadas:

- Enfermedades Infecciosas en Pequeños Animales
- Radiología Veterinaria de Pequeños Animales



Veterinaria

Hospital Veterinario Conde Orgaz

País	Ciudad
España	Madrid

Dirección: Av. de Machupichu, 59, 28043 Madrid

Hospital Veterinario con atención 24 horas y especializado en técnicas vanguardistas en atención animal

Capacitaciones prácticas relacionadas:

- Radiología Veterinaria de Pequeños Animales
- Urgencias Veterinarias en Pequeños Animales



Veterinaria

Hospital Veterinario Alberto Alcocer

País	Ciudad
España	Madrid

Dirección: Av. de Alberto Alcocer, 45, 28016 Madrid

Hospital Veterinario generalista y 24 horas situado en centro de Madrid

Capacitaciones prácticas relacionadas:

- MBA en Gestión y Dirección de Centros Veterinarios
- Radiología Veterinaria de Pequeños Animales



Veterinaria

Hospital Veterinario Avenida MiVet

País	Ciudad
España	Vizcaya

Dirección: Sabino Arana Etorbidea, 18 48013 Bilbao, Bizkaia

Clínica Veterinaria generalista y con servicio 24 horas

Capacitaciones prácticas relacionadas:

- Anestesiología Veterinaria
- Urgencias Veterinarias en Pequeños Animales



Veterinaria

Centro Veterinario Animal-Vetx El Saladillo

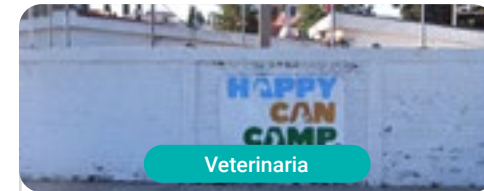
País	Ciudad
España	Huelva

Dirección: Cam. del Saladillo, 3, 21007 Huelva

Clínica Veterinaria especializada en Cirugía General, Medicina Felina y Medicina de Animales Exóticos

Capacitaciones prácticas relacionadas:

- Cirugía Veterinaria en Pequeños Animales
- Ecografía para Pequeños Animales



Veterinaria

Happy Can Camp

País	Ciudad
México	Puebla

Dirección: Km 4.5 de la Recta a Cholula, esquina con Luis Echeverría, Bello Horizonte, 72170, Puebla

Clínica y hotel veterinario

Capacitaciones prácticas relacionadas:

- Radiología Veterinaria en Pequeños Animales
- Oftalmología Veterinaria de Pequeños Animales



Veterinaria

Pets, Life & Care

País	Ciudad
México	Nuevo León

Dirección: Av. Cabezada 10701-L12 Barrio acero C.P 64102

Hospital Veterinario de Atención Integral

Capacitaciones prácticas relacionadas:

- Ecografía para Pequeños Animales
- Urgencias Veterinarias en Pequeños Animales



Hospital Veterinario Reynoso

País	Ciudad
México	México

Dirección: Guillermo roja No.201 Col. Federal Toluca Edomex

Hospital Veterinario de alta especialidad

Capacitaciones prácticas relacionadas:
-Anestesiología y Veterinaria
-MBA en Gestión y Dirección de Centros Veterinarios



Centro Veterinario CIMA

País	Ciudad
México	Ciudad de México

Dirección: Av. Vía Adolfo López Mateos 70, Jardines de San Mateo, 53240 Naucalpan de Juárez, CDMX, Méx.

Centro clínico de asistencia a mascotas

Capacitaciones prácticas relacionadas:
-Medicina Interna de Pequeños Animales
-Oncología Veterinaria en Pequeños Animales





Clínica Veterinaria Panda

País: Argentina
Ciudad: Ciudad Autónoma de Buenos Aires

Dirección: Ruiz Huidobro 4771 Saavedra, Ciudad de Buenos Aires

Clínica Veterinaria Panda con 25 años de trayectoria y con cinco sedes distribuidas en la Ciudad de Buenos Aires

Capacitaciones prácticas relacionadas:
-Medicina Interna de Pequeños Animales
-MBA en Dirección Comercial y Ventas

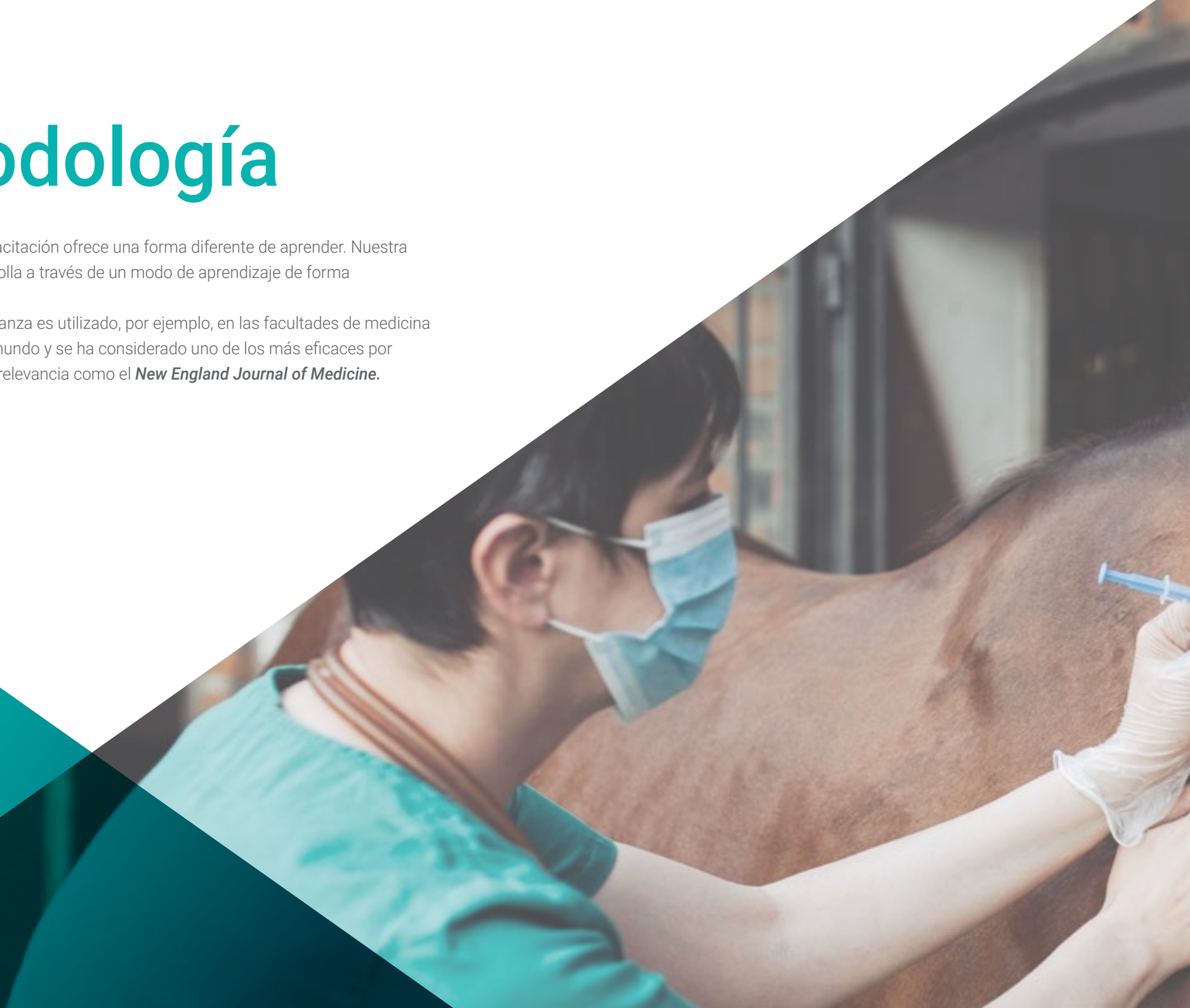“*Impulsa tu trayectoria profesional con una enseñanza holística, que te permite avanzar tanto a nivel teórico como práctico*”

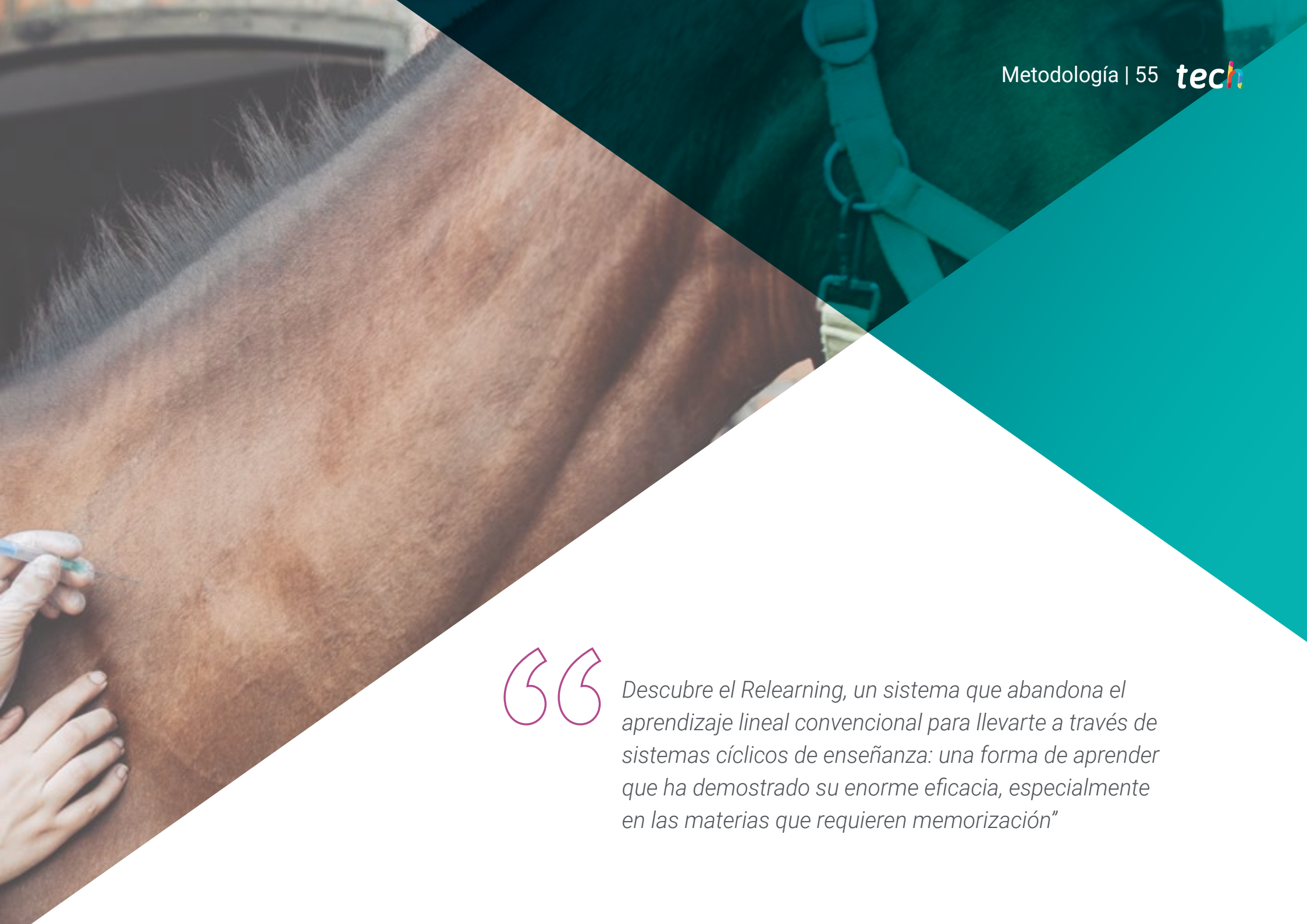09

Metodología

Este programa de capacitación ofrece una forma diferente de aprender. Nuestra metodología se desarrolla a través de un modo de aprendizaje de forma cíclica: **el Relearning.**

Este sistema de enseñanza es utilizado, por ejemplo, en las facultades de medicina más prestigiosas del mundo y se ha considerado uno de los más eficaces por publicaciones de gran relevancia como el ***New England Journal of Medicine.***





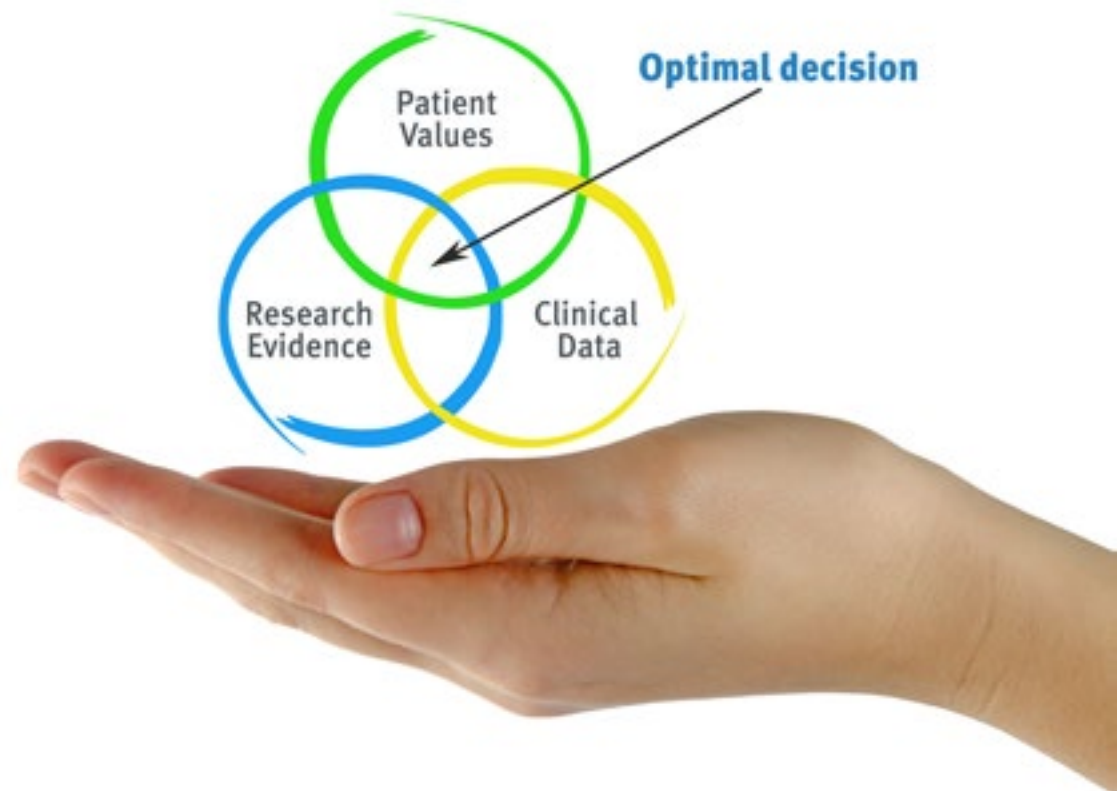“

Descubre el Relearning, un sistema que abandona el aprendizaje lineal convencional para llevarte a través de sistemas cíclicos de enseñanza: una forma de aprender que ha demostrado su enorme eficacia, especialmente en las materias que requieren memorización”

En TECH empleamos el Método del Caso

Ante una determinada situación, ¿qué debería hacer un profesional? A lo largo del programa, te enfrentarás a múltiples casos clínicos simulados, basados en pacientes reales en los que deberás investigar, establecer hipótesis y, finalmente, resolver la situación. Existe abundante evidencia científica sobre la eficacia del método. Los especialistas aprenden mejor, más rápido y de manera más sostenible en el tiempo.

Con TECH podrás experimentar una forma de aprender que está moviendo los cimientos de las universidades tradicionales de todo el mundo.



Según el Dr. Gérvas, el caso clínico es la presentación comentada de un paciente, o grupo de pacientes, que se convierte en «caso», en un ejemplo o modelo que ilustra algún componente clínico peculiar, bien por su poder docente, bien por su singularidad o rareza. Es esencial que el caso se apoye en la vida profesional actual, intentando recrear los condicionantes reales en la práctica profesional veterinaria.

“

¿Sabías que este método fue desarrollado en 1912, en Harvard, para los estudiantes de Derecho? El método del caso consistía en presentarles situaciones complejas reales para que tomaran decisiones y justificasen cómo resolverlas. En 1924 se estableció como método estándar de enseñanza en Harvard”

La eficacia del método se justifica con cuatro logros fundamentales:

1. Los veterinarios que siguen este método no solo consiguen la asimilación de conceptos, sino un desarrollo de su capacidad mental, mediante ejercicios de evaluación de situaciones reales y aplicación de conocimientos.
2. El aprendizaje se concreta de una manera sólida en capacidades prácticas que permiten al alumno una mejor integración en el mundo real.
3. Se consigue una asimilación más sencilla y eficiente de las ideas y conceptos, gracias al planteamiento de situaciones que han surgido de la realidad.
4. La sensación de eficiencia del esfuerzo invertido se convierte en un estímulo muy importante para el veterinario, que se traduce en un interés mayor en los aprendizajes y un incremento del tiempo dedicado a trabajar en el curso.



Relearning Methodology

TECH aúna de forma eficaz la metodología del Estudio de Caso con un sistema de aprendizaje 100% online basado en la reiteración, que combina 8 elementos didácticos diferentes en cada lección.

Potenciamos el Estudio de Caso con el mejor método de enseñanza 100% online: el Relearning.



El veterinario aprenderá mediante casos reales y resolución de situaciones complejas en entornos simulados de aprendizaje. Estos simulacros están desarrollados a partir de softwares de última generación que permiten facilitar el aprendizaje inmersivo.

Situado a la vanguardia pedagógica mundial, el método Relearning ha conseguido mejorar los niveles de satisfacción global de los profesionales que finalizan sus estudios, con respecto a los indicadores de calidad de la mejor universidad online en habla hispana (Universidad de Columbia).

Con esta metodología se han capacitado más de 65.000 veterinarios con un éxito sin precedentes en todas las especialidades clínicas con independencia de la carga en cirugía. Nuestra metodología pedagógica está desarrollada en un entorno de máxima exigencia, con un alumnado universitario de un perfil socioeconómico alto y una media de edad de 43,5 años.

El Relearning te permitirá aprender con menos esfuerzo y más rendimiento, implicándote más en tu capacitación, desarrollando el espíritu crítico, la defensa de argumentos y el contraste de opiniones: una ecuación directa al éxito.

En nuestro programa, el aprendizaje no es un proceso lineal, sino que sucede en espiral (aprender, desaprender, olvidar y reaprender). Por eso, se combinan cada uno de estos elementos de forma concéntrica.

La puntuación global que obtiene el sistema de aprendizaje de TECH es de 8.01, con arreglo a los más altos estándares internacionales.



Este programa ofrece los mejores materiales educativos, preparados a conciencia para los profesionales:



Material de estudio

Todos los contenidos didácticos son creados por los especialistas que van a impartir el curso, específicamente para él, de manera que el desarrollo didáctico sea realmente específico y concreto.

Estos contenidos son aplicados después al formato audiovisual, para crear el método de trabajo online de TECH. Todo ello, con las técnicas más novedosas que ofrecen piezas de gran calidad en todos y cada uno los materiales que se ponen a disposición del alumno.



Últimas técnicas y procedimientos en vídeo

TECH acerca al alumno las técnicas más novedosas, los últimos avances educativos y al primer plano de la actualidad en técnicas y procedimientos veterinarios. Todo esto, en primera persona, con el máximo rigor, explicado y detallado para contribuir a la asimilación y comprensión del estudiante. Y lo mejor de todo, pudiéndolo ver las veces que quiera.



Resúmenes interactivos

El equipo de TECH presenta los contenidos de manera atractiva y dinámica en píldoras multimedia que incluyen audios, vídeos, imágenes, esquemas y mapas conceptuales con el fin de afianzar el conocimiento.

Este exclusivo sistema educativo para la presentación de contenidos multimedia fue premiado por Microsoft como "Caso de éxito en Europa".



Lecturas complementarias

Artículos recientes, documentos de consenso y guías internacionales, entre otros. En la biblioteca virtual de TECH el estudiante tendrá acceso a todo lo que necesita para completar su capacitación.





Análisis de casos elaborados y guiados por expertos

El aprendizaje eficaz tiene, necesariamente, que ser contextual. Por eso, TECH presenta los desarrollos de casos reales en los que el experto guiará al alumno a través del desarrollo de la atención y la resolución de las diferentes situaciones: una manera clara y directa de conseguir el grado de comprensión más elevado.



Testing & Retesting

Se evalúan y reevalúan periódicamente los conocimientos del alumno a lo largo del programa, mediante actividades y ejercicios evaluativos y autoevaluativos para que, de esta manera, el estudiante compruebe cómo va consiguiendo sus metas.



Clases magistrales

Existe evidencia científica sobre la utilidad de la observación de terceros expertos. El denominado Learning from an Expert afianza el conocimiento y el recuerdo, y genera seguridad en las futuras decisiones difíciles.



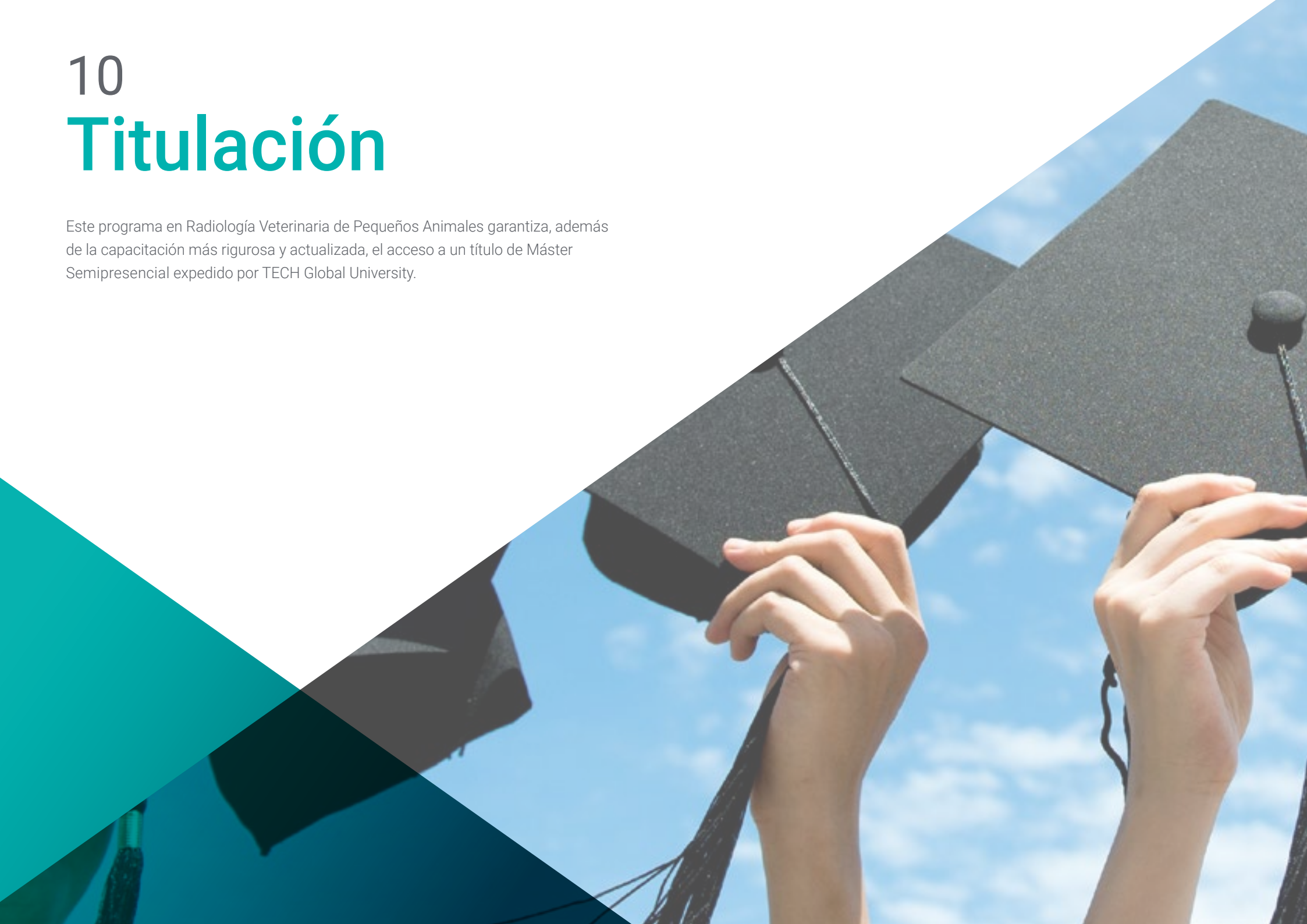Guías rápidas de actuación

TECH ofrece los contenidos más relevantes del curso en forma de fichas o guías rápidas de actuación. Una manera sintética, práctica y eficaz de ayudar al estudiante a progresar en su aprendizaje.



10 Titulación

Este programa en Radiología Veterinaria de Pequeños Animales garantiza, además de la capacitación más rigurosa y actualizada, el acceso a un título de Máster Semipresencial expedido por TECH Global University.



“

Supera con éxito este programa y recibe tu titulación universitaria sin desplazamientos ni farragosos trámites”

Este programa te permitirá obtener el título propio de **Máster Semipresencial en Radiología Veterinaria de Pequeños Animales** avalado por **TECH Global University**, la mayor Universidad digital del mundo.

TECH Global University, es una Universidad Oficial Europea reconocida públicamente por el Gobierno de Andorra (*boletín oficial*). Andorra forma parte del Espacio Europeo de Educación Superior (EEES) desde 2003. El EEES es una iniciativa promovida por la Unión Europea que tiene como objetivo organizar el marco formativo internacional y armonizar los sistemas de educación superior de los países miembros de este espacio. El proyecto promueve unos valores comunes, la implementación de herramientas conjuntas y fortaleciendo sus mecanismos de garantía de calidad para potenciar la colaboración y movilidad entre estudiantes, investigadores y académicos.

Este título propio de **TECH Global University**, es un programa europeo de formación continua y actualización profesional que garantiza la adquisición de las competencias en su área de conocimiento, confiriendo un alto valor curricular al estudiante que supere el programa.

Título: **Máster Semipresencial en Radiología Veterinaria de Pequeños Animales**

Modalidad: **Semipresencial (Online + Prácticas Clínicas)**

Duración: **12 meses**

Créditos: **60 + 4 ECTS**

D/Dña _____ con documento de identificación _____ ha superado con éxito y obtenido el título de:

Máster Semipresencial en Radiología Veterinaria de Pequeños Animales

Se trata de un título propio de 1.920 horas de duración equivalente a 64 ECTS, con fecha de inicio dd/mm/aaaa y fecha de finalización dd/mm/aaaa.

TECH Global University es una universidad reconocida oficialmente por el Gobierno de Andorra el 31 de enero de 2024, que pertenece al Espacio Europeo de Educación Superior (EEES).

En Andorra la Vella, a 28 de febrero de 2024

Dr. Pedro Navarro Illana
Rector

Este título propio se deberá acompañar siempre del título universitario habilitante expedido por la autoridad competente para ejercer profesionalmente en cada país. código único TECH: AFW0R23S techtute.com/titulos

Máster Semipresencial en Radiología Veterinaria de Pequeños Animales

Tipo de materia	Créditos ECTS
Obligatoria (OB)	64
Opciativa (OP)	0
Prácticas Externas (PR)	4
Trabajo Fin de Máster (TFM)	0
Total 64	

Curso	Materia	ECTS	Carácter
1	Radiaciones ionizantes con fines diagnósticos	6	OB
1	Radioprotección	6	OB
1	Radiodiagnóstico del aparato cardiovascular	6	OB
1	Radiodiagnóstico del sistema respiratorio y otras estructuras intratorácicas	6	OB
1	Radiodiagnóstico del aparato digestivo	6	OB
1	Radiodiagnóstico del resto de estructuras abdominales	6	OB
1	Diagnóstico radiológico en neurología	6	OB
1	Diagnóstico radiológico ortopédico I	6	OB
1	Diagnóstico radiológico ortopédico II	6	OB
1	Otros métodos diagnósticos mediante la imagen, Diagnóstico en otras especies, Animales Exóticos	6	OB

Dr. Pedro Navarro Illana
Rector

tech global university

*Apostilla de La Haya. En caso de que el alumno solicite que su título en papel recabe la Apostilla de La Haya, TECH Global University realizará las gestiones oportunas para su obtención con un coste adicional.



Máster Semipresencial Radiología Veterinaria de Pequeños Animales

Modalidad: Semipresencial (Online + Prácticas Clínicas)

Duración: 12 meses

Titulación: TECH Global University

Créditos: 60 + 4 ECTS

Máster Semipresencial

Radiología Veterinaria de Pequeños Animales

