

Mastère Hybride

Radiologie Vétérinaire
chez les Petits Animaux





tech université
technologique

Mastère Hybride Radiologie Vétérinaire chez les Petits Animaux

Modalité: Hybride (en ligne + Pratique Clinique)

Durée: 12 mois

Qualification: TECH Université Technologique

Accès au site web: www.techtute.com/fr/veterinaire/mastere-hybride/mastere-hybride-radiologie-veterinaire-petits-animaux

Sommaire

01

Présentation

Page 4

02

Pourquoi suivre ce Mastère Hybride?

Page 8

03

Objectifs

Page 12

04

Compétences

Page 18

05

Direction de la formation

Page 22

06

Plan d'étude

Page 28

07

Pratique Clinique

Page 42

08

Où puis-je effectuer la Pratique Clinique?

Page 48

09

Méthodologie

Page 54


10

Diplôme

Page 62

01 Présentation

Le diagnostic de nombreuses affections et situations thérapeutiques qui se présentent dans la pratique vétérinaire des petits animaux est très souvent basé sur l'utilisation de la technologie diagnostique, en particulier la radiologie. Le Mastère Hybride en Radiologie Vétérinaire chez les Petits Animaux est une sélection minutieuse des procédures de diagnostic radiologique les plus utiles et les plus récentes du moment, dans une revue complète créée pour fournir au professionnel les compétences nécessaires pour faire le diagnostic le plus précis avec l'exécution et l'interprétation des tests. Ce processus sera complété par l'analyse d'autres alternatives diagnostiques qui compléteront le processus de détection de la pathologie, en collaborant directement avec l'approche la plus appropriée dans chaque cas.





“

Un Mastère Hybride hautement qualifié qui vous permettra d'acquérir les connaissances les plus avancées dans sa partie théorique et de les mettre à l'épreuve sur le terrain, dans sa partie pratique"

Ces dernières années, grâce à de nouveaux soins et à une meilleure alimentation, l'espérance de vie des animaux de compagnie a considérablement augmenté. Par conséquent, au fur et à mesure qu'ils vieillissent, les animaux de compagnie sont confrontés à un large éventail de pathologies qui affectent leur santé et leur qualité de vie. C'est pourquoi le secteur vétérinaire innove constamment, à la recherche de méthodes de diagnostic plus complètes. C'est pourquoi la radiologie est devenue un outil précieux, de plus en plus prisé en médecine animale. La recherche dans ce domaine académique a conduit à l'émergence de nouvelles stratégies pour identifier les problèmes cardiorespiratoires et gastro-intestinaux ou l'apparition de tumeurs.

Dans ce contexte, TECH a conçu une modalité d'étude qui couvre les dimensions théoriques et pratiques de la Radiologie Vétérinaire chez les Petits Animaux. Grâce à un Mastère Hybride actualisé, l'étudiant sera en mesure d'approfondir les nouvelles découvertes liées au radiodiagnostic et les mesures de protection les plus innovantes contre les rayonnements ionisants. Au cours de la première phase, les contenus seront enseignés à 100 % en ligne, sur une plate-forme d'apprentissage dotée de caractéristiques interactives élevées et de ressources multimédias d'une grande valeur didactique.

Dans la deuxième phase, le programme se concentrera sur le développement de nouvelles compétences dans la manipulation par l'étudiant d'outils et de techniques complexes. Cela se fera par le biais d'une pratique intensive de 3 semaines en face à face dans une clinique vétérinaire prestigieuse. Les institutions choisies par TECH pour cette formation sont des leaders dans le domaine de la radiologie vétérinaire. Ainsi, l'étudiant sera accompagné tout au long du processus éducatif par les experts les plus éminents dans un domaine académique exigeant et acquerra une connaissance globale de la vie quotidienne dans ce type d'établissement, des pathologies les plus fréquentes à détecter et des méthodes les plus efficaces pour les identifier.

Ce **Mastère Hybride en Radiologie Vétérinaire chez les Petits Animaux** contient le programme scientifique le plus complet et le plus actualisé du marché. Ses caractéristiques sont les suivantes:

- ◆ Développement de plus de 100 cas cliniques présentés par des professionnels vétérinaires experts et des professeurs d'université ayant une grande expérience dans les techniques peu invasives
- ◆ Son contenu graphique, schématique et éminemment pratique, qui vise à fournir des informations scientifiques et sanitaires sur les disciplines indispensables à la pratique professionnelle
- ◆ Évaluation et surveillance du patient vétérinaire ; les dernières recommandations internationales en chirurgie mini-invasive
- ◆ Plans d'approche chirurgicale complets pour les petits animaux
- ◆ Présentation d'ateliers pratiques sur les techniques diagnostiques et thérapeutiques chez le patient vétérinaire
- ◆ Système d'apprentissage interactif basé sur des algorithmes pour la prise de décision sur les situations cliniques présentées
- ◆ Directives de pratique clinique sur la gestion chirurgicale des différentes pathologies
- ◆ Avec un accent particulier sur la médecine fondée sur les faits et les méthodologies les plus efficaces en chirurgie vétérinaire des petits animaux
- ◆ Tout cela sera complété par des cours théoriques, des questions à l'expert, des forums de discussion sur des sujets controversés et un travail de réflexion individuel
- ◆ Les contenus sont disponibles à partir de tout appareil fixe ou portable doté d'une connexion internet
- ◆ En outre, vous pourrez effectuer un stage clinique dans l'un des meilleurs centres vétérinaires du monde

“

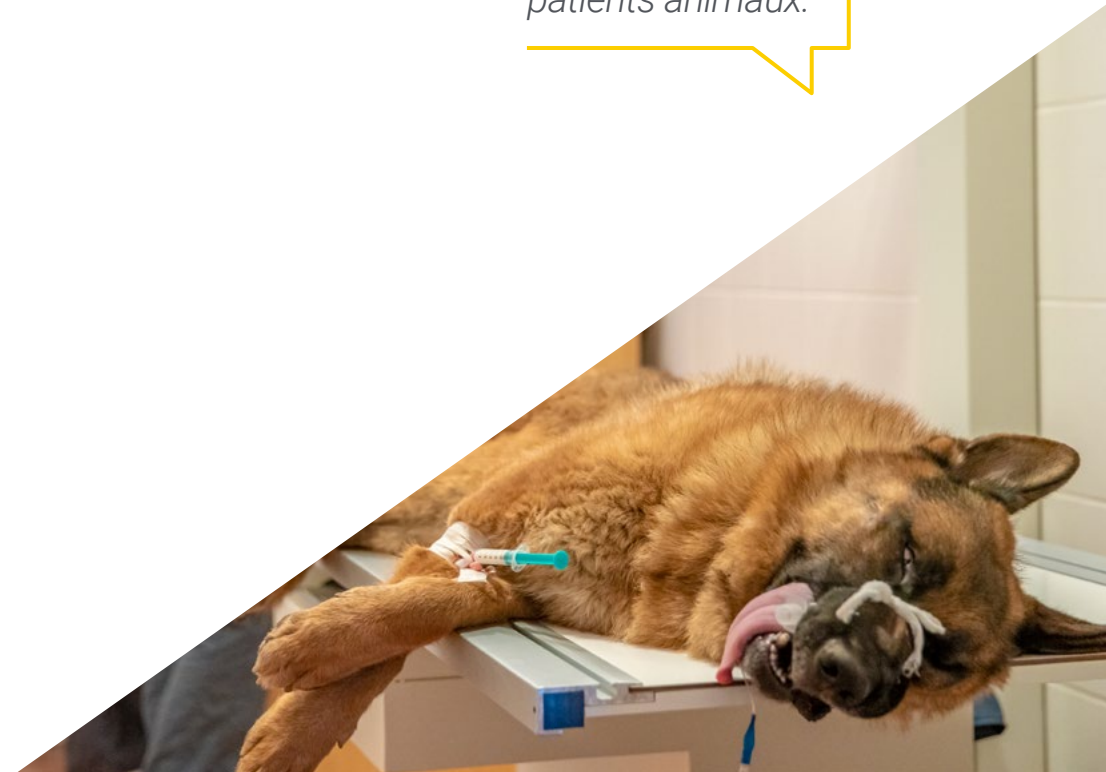
TECH vous offre toutes ses ressources éducatives afin que vous puissiez acquérir la spécialisation nécessaire pour utiliser les nouvelles technologies dans le radiodiagnostic vétérinaire”

Dans cette proposition de Mastère, de nature professionnalisante et de modalité hybride, le programme vise à mettre à jour les professionnels vétérinaires qui exercent leurs fonctions dans les unités de radiologie vétérinaire, et qui nécessitent un haut niveau de qualification. Le contenu est basé sur les dernières données scientifiques, et orientés de manière didactique pour intégrer les connaissances théoriques dans la pratique clinique, et les éléments théoriques et pratiques faciliteront la mise à jour des connaissances et permettront la prise de décision dans la gestion des patients animaux.

Grâce à son contenu multimédia développé avec les dernières technologies éducatives, il permettra au professionnel vétérinaire d'obtenir un apprentissage situé et contextuel, c'est-à-dire un environnement simulé qui fournira un apprentissage immersif programmé pour s'entraîner dans des situations réelles. La conception de ce programme est basée sur l'Apprentissage par les Problèmes, grâce auquel le médecin devra essayer de résoudre les différentes situations de pratique professionnelle qui se présentent tout au long du programme. Pour ce faire, l'étudiant sera assisté d'un innovant système de vidéos interactives, créé par des experts reconnus.

Un processus complet et intense qui vous permettra d'intégrer à vos diagnostics l'utilisation des nouvelles technologies dans ce domaine.

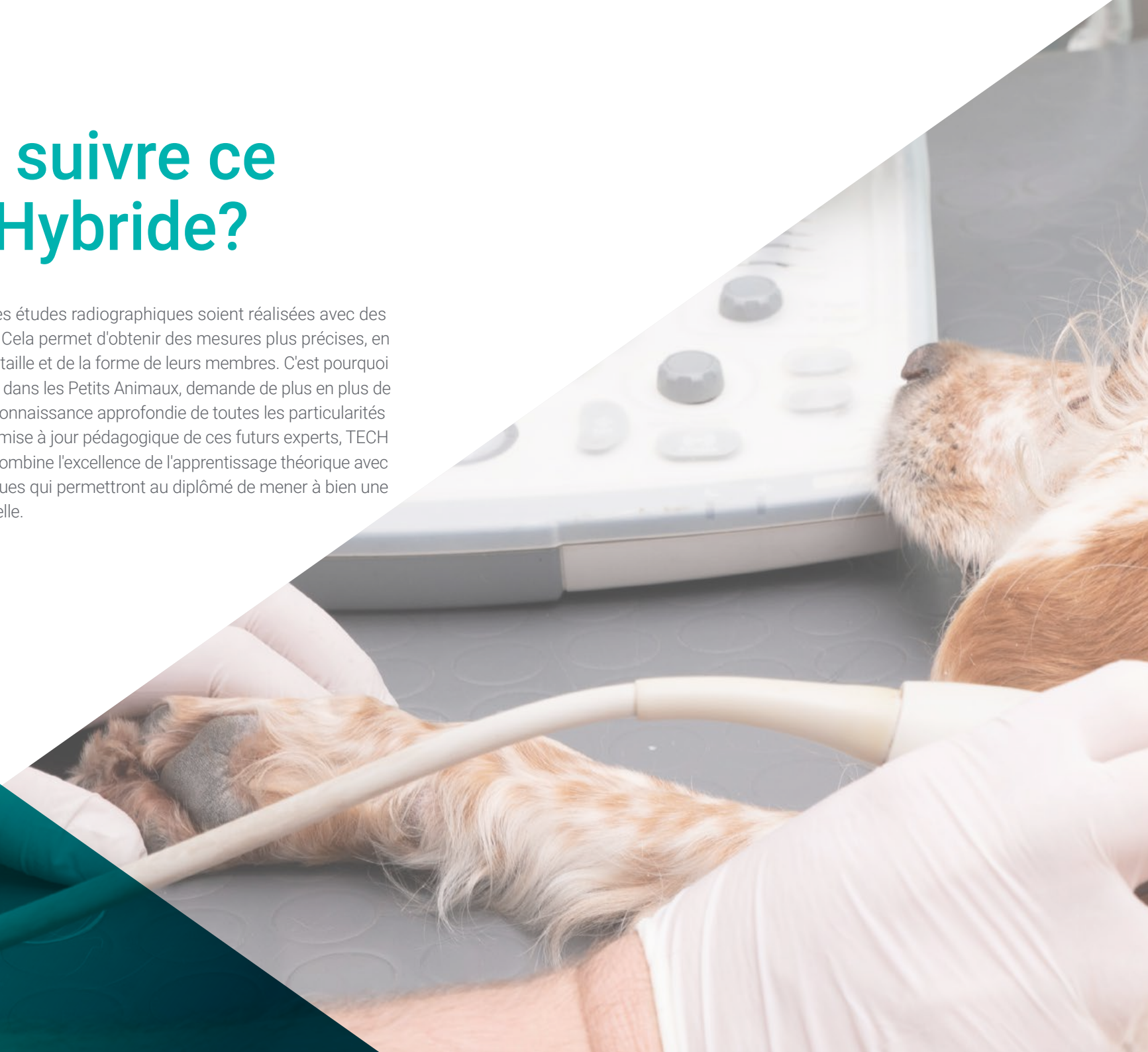Grâce à ce Mastère Hybride, vous pourrez vous mettre à l'épreuve sur le terrain, en travaillant sur de vrais patients animaux.

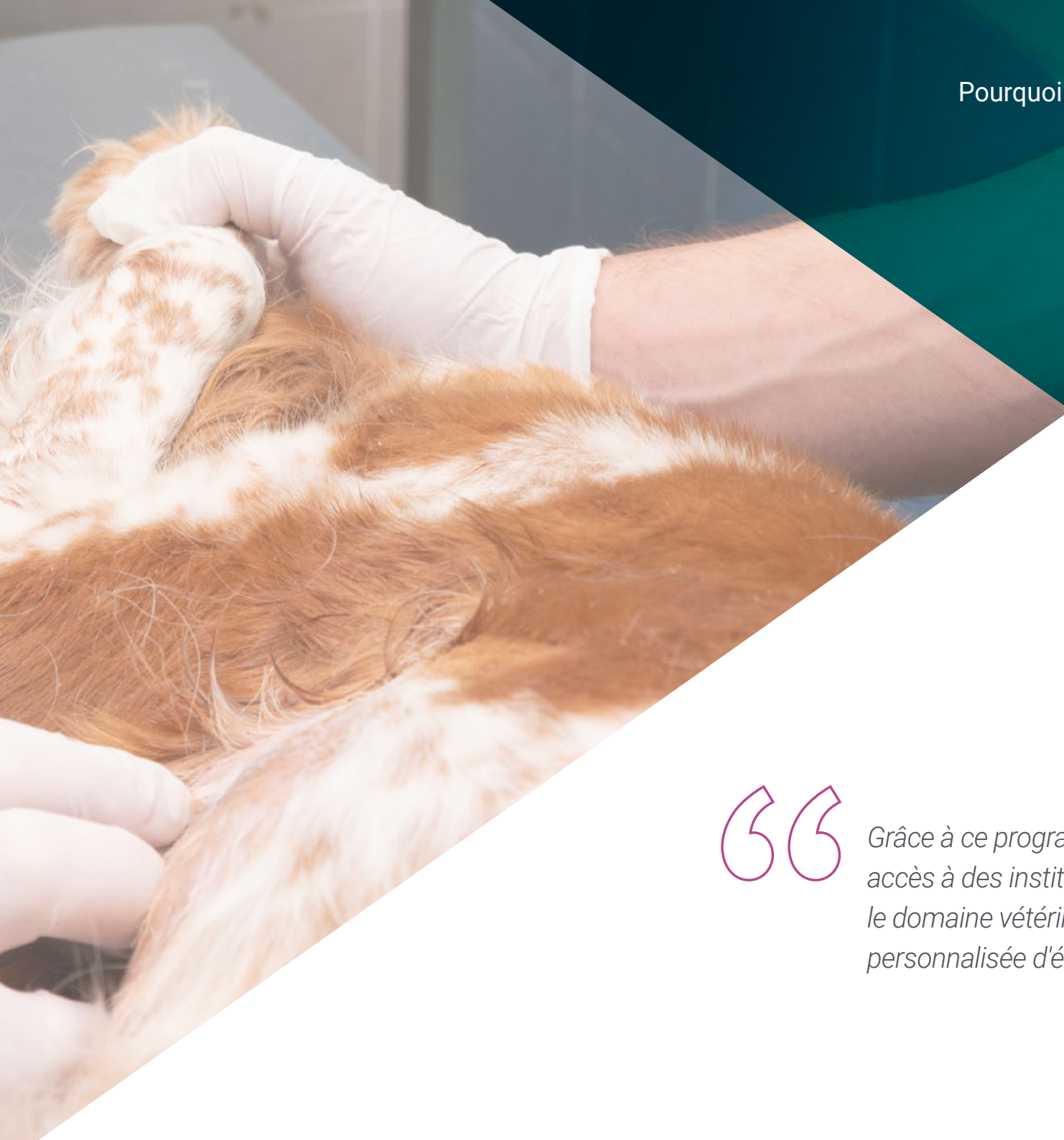

02

Pourquoi suivre ce Mastère Hybride?

De nos jours, il est primordial que les études radiographiques soient réalisées avec des solutions spécifiques aux animaux. Cela permet d'obtenir des mesures plus précises, en fonction de leur constitution, de leur taille et de la forme de leurs membres. C'est pourquoi la Radiologie Vétérinaire, spécialisée dans les Petits Animaux, demande de plus en plus de professionnels qualifiés ayant une connaissance approfondie de toutes les particularités de ce domaine scientifique. Pour la mise à jour pédagogique de ces futurs experts, TECH a créé un programme innovant qui combine l'excellence de l'apprentissage théorique avec l'acquisition de compétences pratiques qui permettront au diplômé de mener à bien une pratique professionnelle exceptionnelle.





“

Grâce à ce programme d'études, vous aurez accès à des institutions prestigieuses dans le domaine vétérinaire, sous la supervision personnalisée d'éminents spécialistes"

1. Actualisation des technologies les plus récentes

Le Mastère Hybride de TECH en Radiologie Vétérinaire chez les Petits Animaux offre une opportunité unique d'approcher les dernières technologies de radiodiagnostic d'un point de vue théorique. En même temps, ce diplôme permet de comprendre comment ces innovations sont appliquées dans la pratique professionnelle quotidienne, grâce à un séjour dynamique et exigeant sur place.

2. Exploiter l'expertise des meilleurs spécialistes

Au cours de ce programme d'études, les étudiants de TECH seront accompagnés par une grande équipe d'experts. Avec leur aide, les diplômés développeront des connaissances théoriques complexes et discuteront de cas réels. En outre, pendant la pratique sur place, les étudiants auront un tuteur désigné pour compléter leurs compétences et leur fournir des conseils personnalisés.

3. Accéder à des environnements vétérinaires de premier ordre

TECH sélectionne soigneusement tous les centres disponibles pour la pratique professionnelle intégrée à ce Mastère Hybride. Ainsi, les étudiants pourront accéder aux environnements de travail les plus compétitifs et les plus exigeants du marché. Dans ces espaces, ils trouveront les meilleurs experts et les technologies les plus récentes.





4. Combiner les meilleures théories avec les pratiques les plus modernes

Dans un marché de l'éducation miné par des programmes aux charges académiques excessives, TECH se distingue par son offre innovante. Ainsi, les étudiants intéressés par la maîtrise de la Radiologie Vétérinaire pourront accéder à une excellente préparation pédagogique théorique qui est complétée par une pratique intensive et exhaustive de 3 semaines en présentiel.

5. Élargir les frontières de la connaissance

Les pratiques professionnelles de ce Mastère Hybride permettront aux étudiants d'accéder à un centre médical de renom, situé sous différentes latitudes. Chacun d'entre eux pourra ainsi élargir ses horizons en s'appuyant sur des normes internationales. Cette opportunité est unique en son genre et est possible grâce au réseau de contacts et de collaborateurs de TECH.

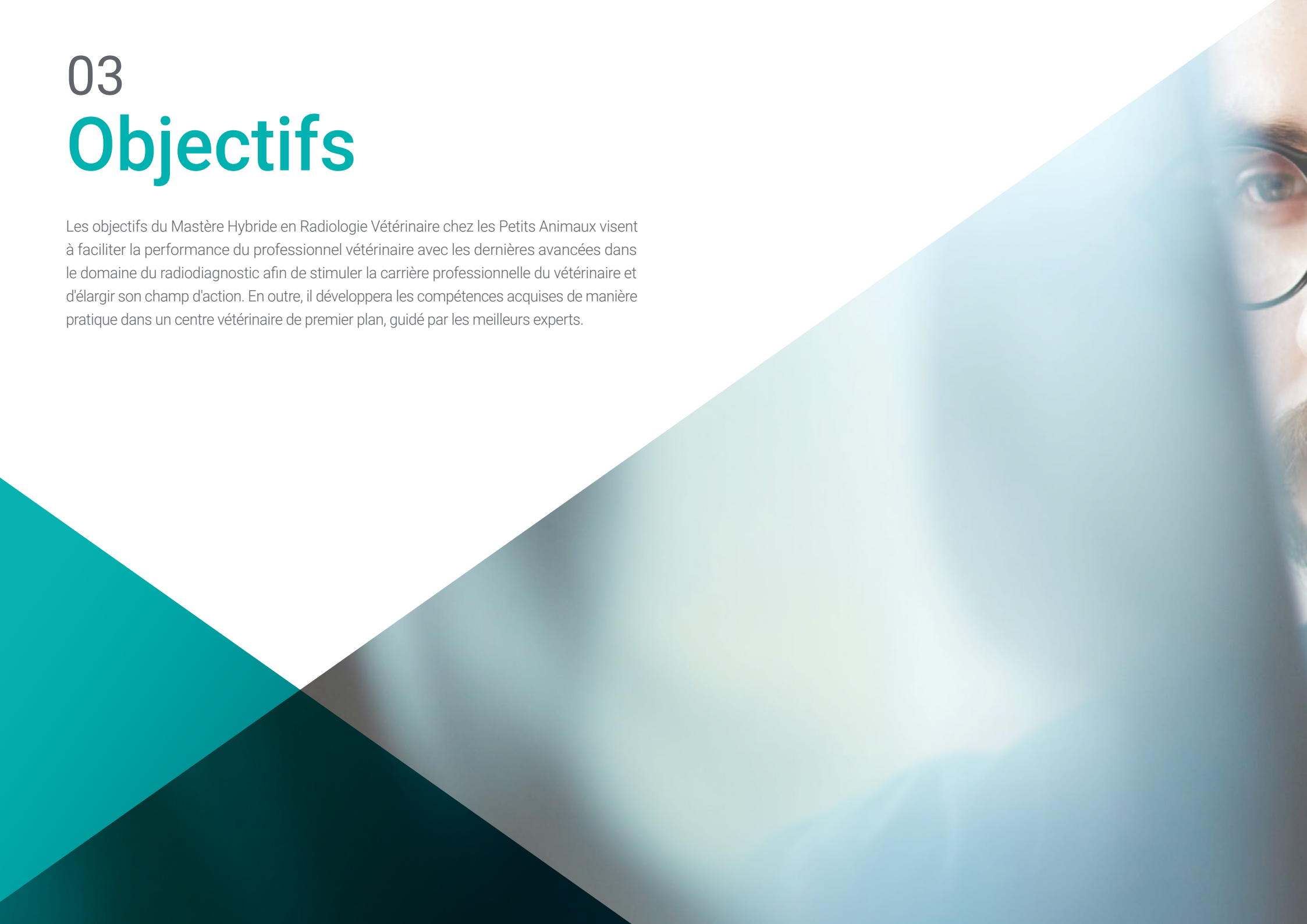“

*Vous serez en immersion totale
dans le centre de votre choix”*

03

Objectifs

Les objectifs du Mastère Hybride en Radiologie Vétérinaire chez les Petits Animaux visent à faciliter la performance du professionnel vétérinaire avec les dernières avancées dans le domaine du radiodiagnostic afin de stimuler la carrière professionnelle du vétérinaire et d'élargir son champ d'action. En outre, il développera les compétences acquises de manière pratique dans un centre vétérinaire de premier plan, guidé par les meilleurs experts.





“

Faites un pas vers l'excellence avec un master qui vous permettra d'apprendre et d'intégrer de manière pratique les innovations les plus intéressantes en matière de radiodiagnostic"

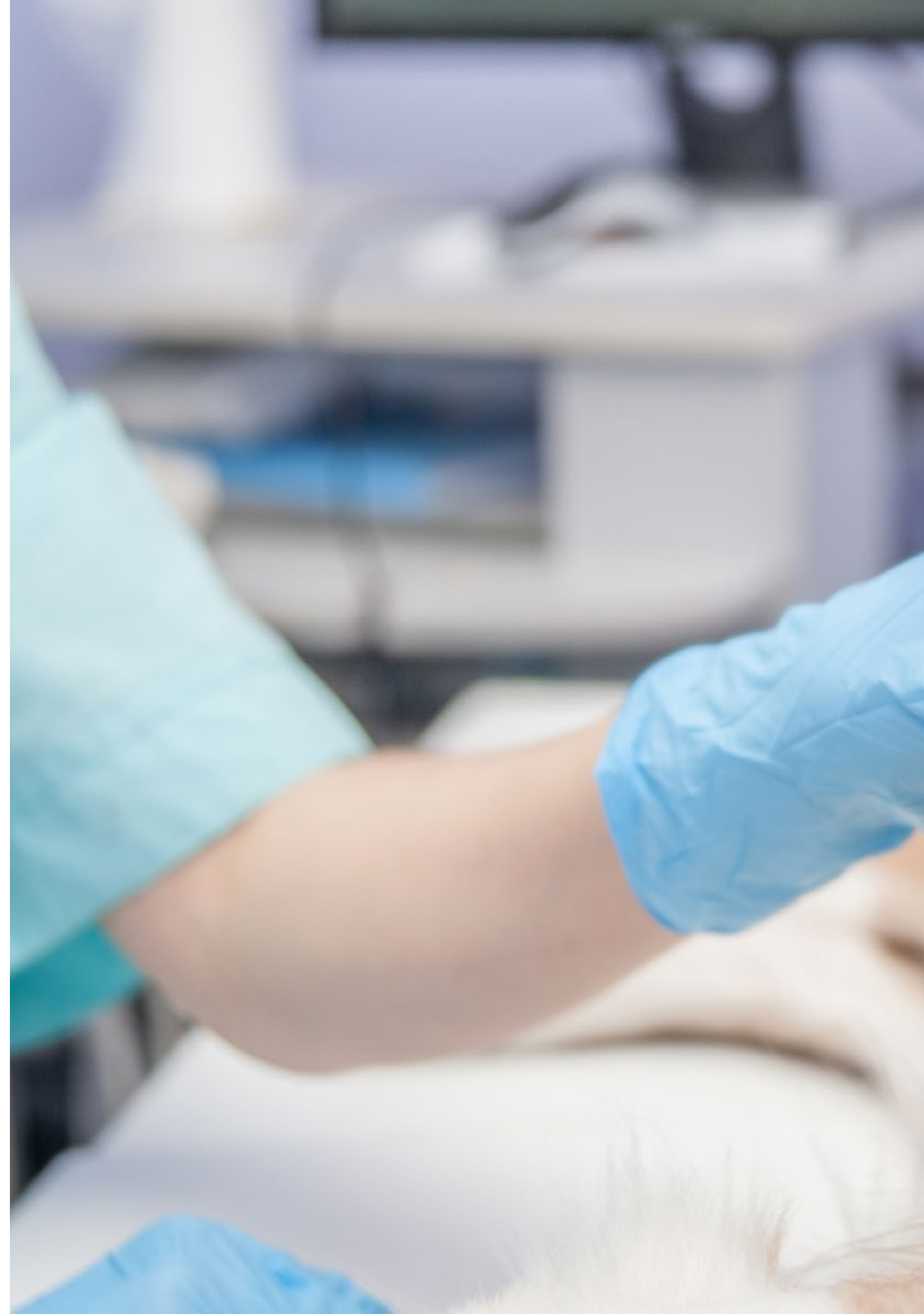

Objectif général

- TECH a fixé plusieurs objectifs généraux pour ce diplôme. Il s'agit notamment de développer des compétences permettant à l'expert de déterminer la technique radiologique la mieux adaptée à l'objet à radiographier. D'autre part, il examine en profondeur les différents moyens et actions de protection contre les rayonnements ionisants. En outre, il aborde également les stratégies de rédaction du rapport de diagnostic requis pour l'exercice final dans cette spécialité de la médecine vétérinaire

“

Mettez en avant les compétences d'intervention d'un spécialiste et placez-vous à l'avant-garde de la compétitivité du secteur"





Objectifs spécifiques

Module 1. Rayonnement ionisant à des fins de diagnostic

- ♦ Analyser l'effet Bremsstrahlung
- ♦ Interpréter la cause des défauts et des distorsions radiologiques
- ♦ Reproduire l'interprétation systématique de l'image radiologique
- ♦ Différencier les différents types de traitement des images radiologiques
- ♦ Examiner le concept de distorsion radiologique, le concept de paréidolie et le concept de facteur limitant

Module 2. Radioprotection

- ♦ Analyser les composantes d'une équipe de radiologie
- ♦ Établir les différents types de récepteurs du rayonnement généré
- ♦ Présenter les types de dosimètres existants
- ♦ Assumer les contrôles annuels de qualité de l'UTPR
- ♦ Examiner les différentes conséquences d'une utilisation correcte ou incorrecte de l'installation et leurs implications juridiques
- ♦ Présenter la législation en vigueur pour l'utilisation des appareils de radiodiagnostic

Module 3. Radiodiagnostic du système cardiovasculaire

- ♦ Identifier les grossissements des différentes cavités cardiaques
- ♦ Examiner l'anatomie des grands vaisseaux
- ♦ Déterminer les limites de la radiologie pour évaluer la fonction cardiaque
- ♦ Analyser les variations morphologiques normales en fonction du cycle cardiaque
- ♦ Énumérer les projections nécessaires à une visualisation optimale de la silhouette cardiaque
- ♦ Aborder l'évaluation des artères et des veines des lobes pulmonaires
- ♦ Identifier les signes radiographiques d'anomalies cardiaques

Module 4. Radiodiagnostic du système respiratoire et d'autres structures intrathoraciques

- ♦ Déterminer les principaux facteurs limitant l'interprétation des radiographies thoraciques
- ♦ Déterminer la ou les projections les plus appropriées pour la raison pour laquelle l'étude radiographique est réalisée
- ♦ Examiner l'image radiologique normale et pathologique de la cage thoracique, du médiastin et de ses structures et les structures présentes, à l'intérieur de la cage thoracique
- ♦ Analyser les différents schémas pulmonaires et leurs principaux diagnostics différentiels
- ♦ Établir l'image radiologique des principales maladies congénitales affectant le thorax

Module 5. Radiodiagnostic du système digestif

- ♦ Bilan radiologique des pathologies les plus fréquentes de l'œsophage, de l'estomac, de l'intestin grêle et du côlon
- ♦ Améliorer la technique radiologique au moyen des positionnements les plus fréquents
- ♦ Déterminer les limites de la radiologie et l'utilisation de techniques complémentaires

Module 6. Radiodiagnostic du reste des structures abdominales

- ♦ Définir l'image radiologique normale et pathologique du foie, de la rate et du pancréas
- ♦ Analyser l'imagerie radiologique physiologique et pathologique du système excréteur et des voies génitales
- ♦ Examiner l'image radiologique de l'espace rétropéritonéal et du péritoine
- ♦ Déterminer l'image oncologique de chacune de ces structures

Module 7. Diagnostic radiologique en neurologie

- ♦ Proposer l'utilisation de la radiographie ordinaire et des études radiographiques de contraste pour l'approche du diagnostic de certaines maladies inflammatoires du système nerveux central: infectieuses et système nerveux central: infectieux et non infectieux
- ♦ Établir les signes radiologiques compatibles avec une hernie discale et d'autres maladies dégénératives
- ♦ Justifier l'utilisation de la radiographie comme outil de diagnostic pour l'évaluation initiale du patient présentant un traumatisme de la moelle épinière
- ♦ Définir les schémas radiologiques de la myélographie pour le diagnostic des tumeurs intradurales (méningiome) et extradurales (épendymome et astrocytome)
- ♦ Identifier les signes radiologiques secondaires aux pathologies métaboliques et nutritionnelles provoquant une encéphalopathie
- ♦ Présenter les anomalies congénitales du système nerveux central et des structures osseuses qui l'entourent et qui peuvent être identifiées par une étude radiographique
- ♦ Examiner l'image anatomique normale de chaque segment vertébral et du crâne
- ♦ Affiner la technique radiographique et le positionnement de l'animal pour l'évaluation du système neurologique
- ♦ Identifier les pathologies congénitales qui peuvent être observées au niveau de la colonne vertébrale
- ♦ Déterminer les différentes limites rencontrées lors de l'évaluation du crâne
- ♦ Examiner les pathologies crâniennes qui peuvent être observées par radiographie
- ♦ Définir l'image anatomique normale de chaque segment spinal et du crâne

Module 8. Diagnostic radiologique orthopédique I

- ♦ Déterminer l'organisation de la plaque de croissance pour comprendre son impact sur l'image radiographique
- ♦ Examiner l'apport sanguin à l'os afin d'extrapoler radiologiquement à l'os et son évolution cicatricielle
- ♦ Visualiser radiologiquement les composants osseux et fibrocartilagineux
- ♦ Déterminer les étapes de la réparation de la fracture et les identifier radiographiquement pour être capable d'appliquer ces connaissances pendant une période de récupération postopératoire
- ♦ Anticiper les complications possibles dans la phase de guérison osseuse en à l'aide d'un contrôle radiologique
- ♦ Visualiser correctement les différents types de complications et les différencier
- ♦ Examiner un cas radiographiquement et comprendre sa signification clinique, ainsi que l'évolution de l'arthrite/arthrose
- ♦ Différencier les différentes maladies orthopédiques par une étude radiographique
- ♦ Diagnostiquer et classer correctement les maladies orthopédiques associées au genou, à la hanche et au coude
- ♦ Reconnaître radiographiquement les différents types d'interventions chirurgicales de choix pour le traitement de l'arthrite

Module 9. Diagnostic radiologique orthopédique II

- ♦ Déterminer comment différencier les fractures de hanche stables/instables et envisager un traitement médical ou chirurgical
- ♦ Reconnaître les fractures du fémur et l'importance d'un diagnostic précoce pour éviter les complications graves
- ♦ Examiner les structures du crâne, de la mâchoire et des dents, en insistant sur l'importance de projections correctes et en montrant les limites de la radiologie sur les structures du crâne
- ♦ Identifier les fractures du tibia

- ♦ Analyser l'importance des radiographies du membre antérieur en examinant son anatomie et en analysant les fractures les plus typiques de cette zone
- ♦ Son anatomie et l'analyse des fractures les plus typiques de cette zone
- ♦ Perfectionner le positionnement radiologique pour l'évaluation des luxations
- ♦ Différencier les différents types de luxations articulaires
- ♦ Diagnostiquer et classer correctement les différentes fractures au niveau du nucléus et impliquant l'épiphyse et la métaphyse adjacentes
- ♦ Identifier les différentes pathologies musculaires, tendineuses et ligamentaires par l'imagerie radiologique et comprendre leurs limites

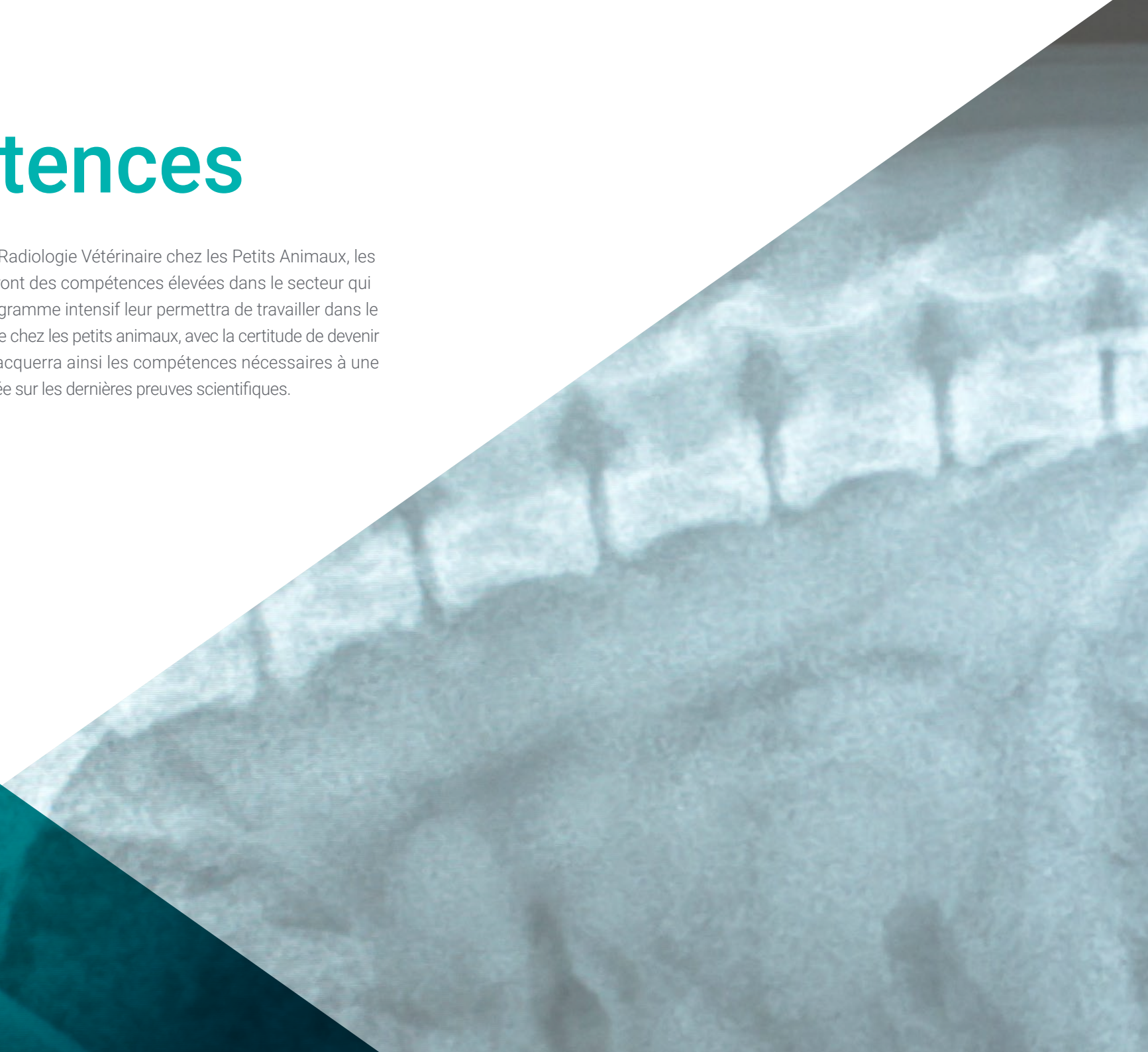Module 10. Autres méthodes d'imagerie diagnostique. Diagnostic chez d'autres espèces. Animaux exotiques

- ♦ Développer des connaissances spécialisées pour réaliser rapidement des échographies en identifiant les principales pathologies
- ♦ Examiner la technique de l'ecofast dans le service des urgences
- ♦ Déterminer le fonctionnement et l'acquisition d'images d'un tomодensitomètre et comment il m'aide dans mon travail quotidien
- ♦ Identifier les pathologies les plus recommandables pour les études d'IRM (imagerie par résonance magnétique)
- ♦ Diagnostiquer les pathologies du crâne, de la cavité céphalique et thoracique, orthopédique et abdominale chez les oiseaux, les petits mammifères et les reptiles couramment observées dans la clinique de petits animaux

04

Compétences

À l'issue de ce Mastère Hybride en Radiologie Vétérinaire chez les Petits Animaux, les professionnels vétérinaires atteindront des compétences élevées dans le secteur qui dynamiseront leur carrière. Son programme intensif leur permettra de travailler dans le domaine de la radiologie diagnostique chez les petits animaux, avec la certitude de devenir un expert en la matière. L'étudiant acquerra ainsi les compétences nécessaires à une pratique de qualité, actualisée et basée sur les dernières preuves scientifiques.



“

Ce Mastère Hybride vous permettra d'acquérir les compétences professionnelles dont vous avez besoin pour travailler en toute sécurité et avec succès dans le domaine du diagnostic des petits animaux”

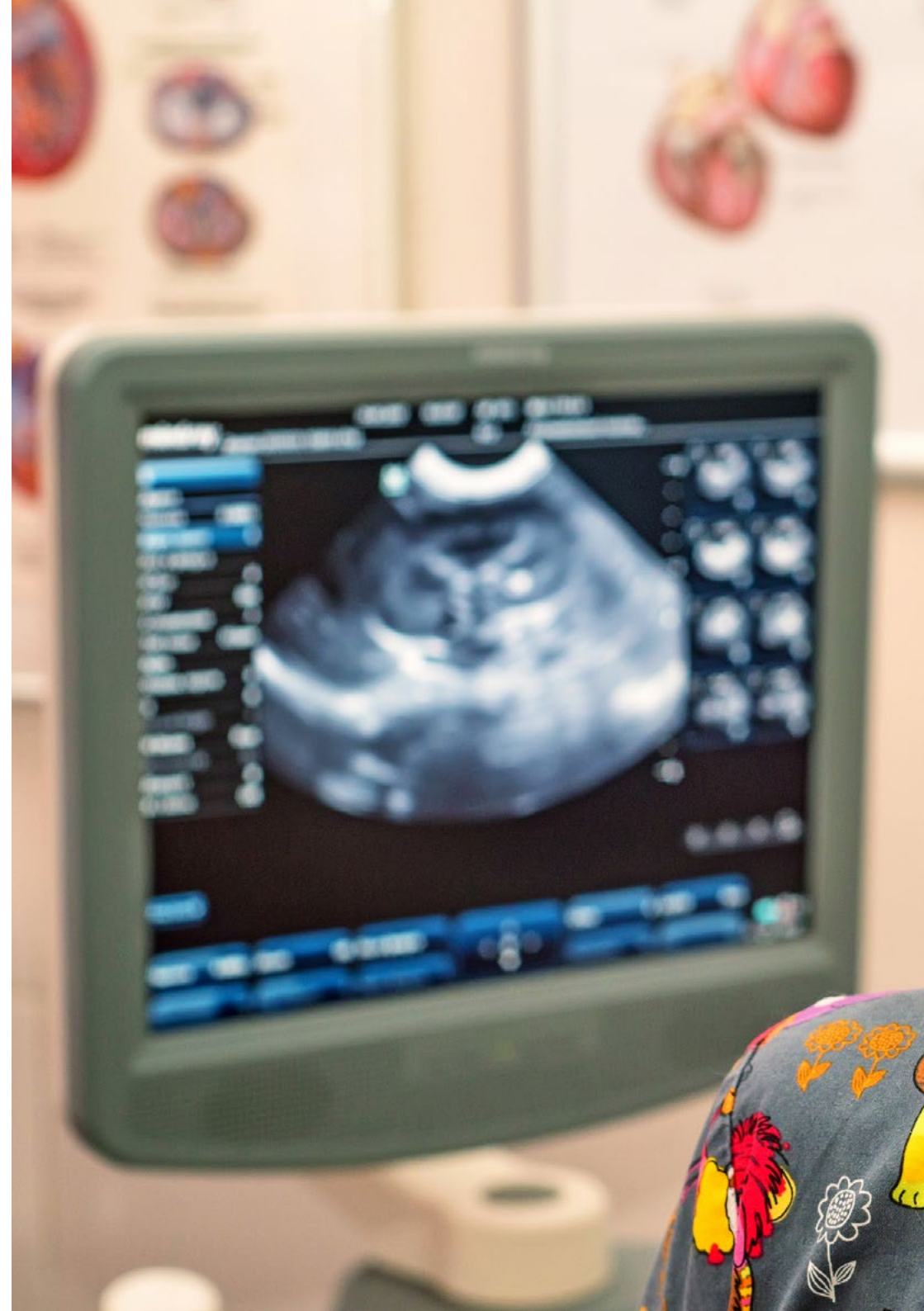

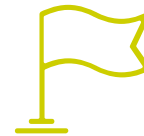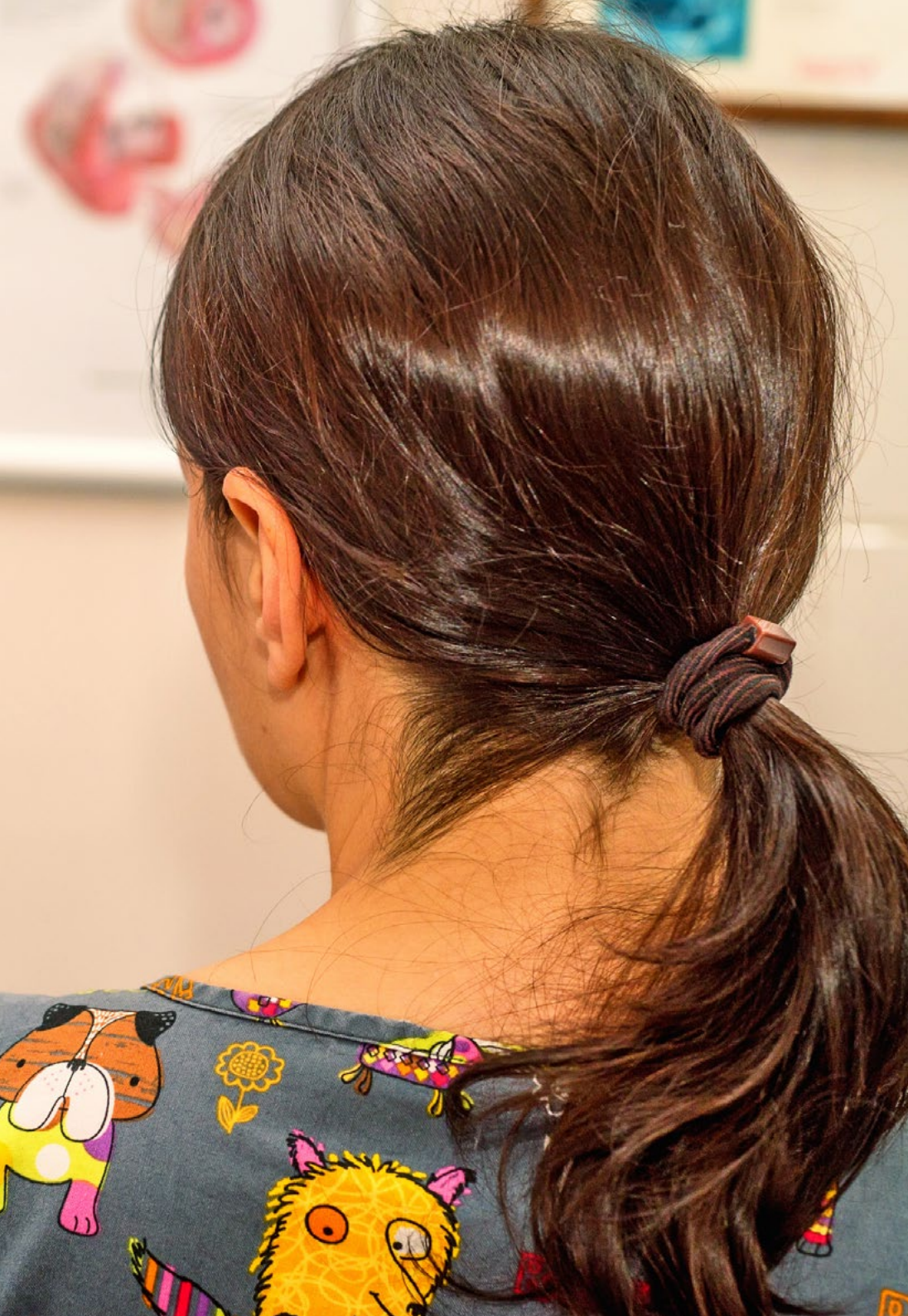Compétences générales

- Développer les compétences spécifiques pour mener à bien une activité professionnelle dans le vaste domaine de la radiologie diagnostique
- Connaître la réalité et la pratique quotidienne de l'hôpital vétérinaire
- Assister aux urgences vétérinaires en utilisant les outils de radiologie pour détecter les pathologies de l'animal

“

Acquérez les compétences nécessaires pour effectuer et interpréter les tests diagnostiques soutenus par la radiologie dans un large éventail de pathologies”





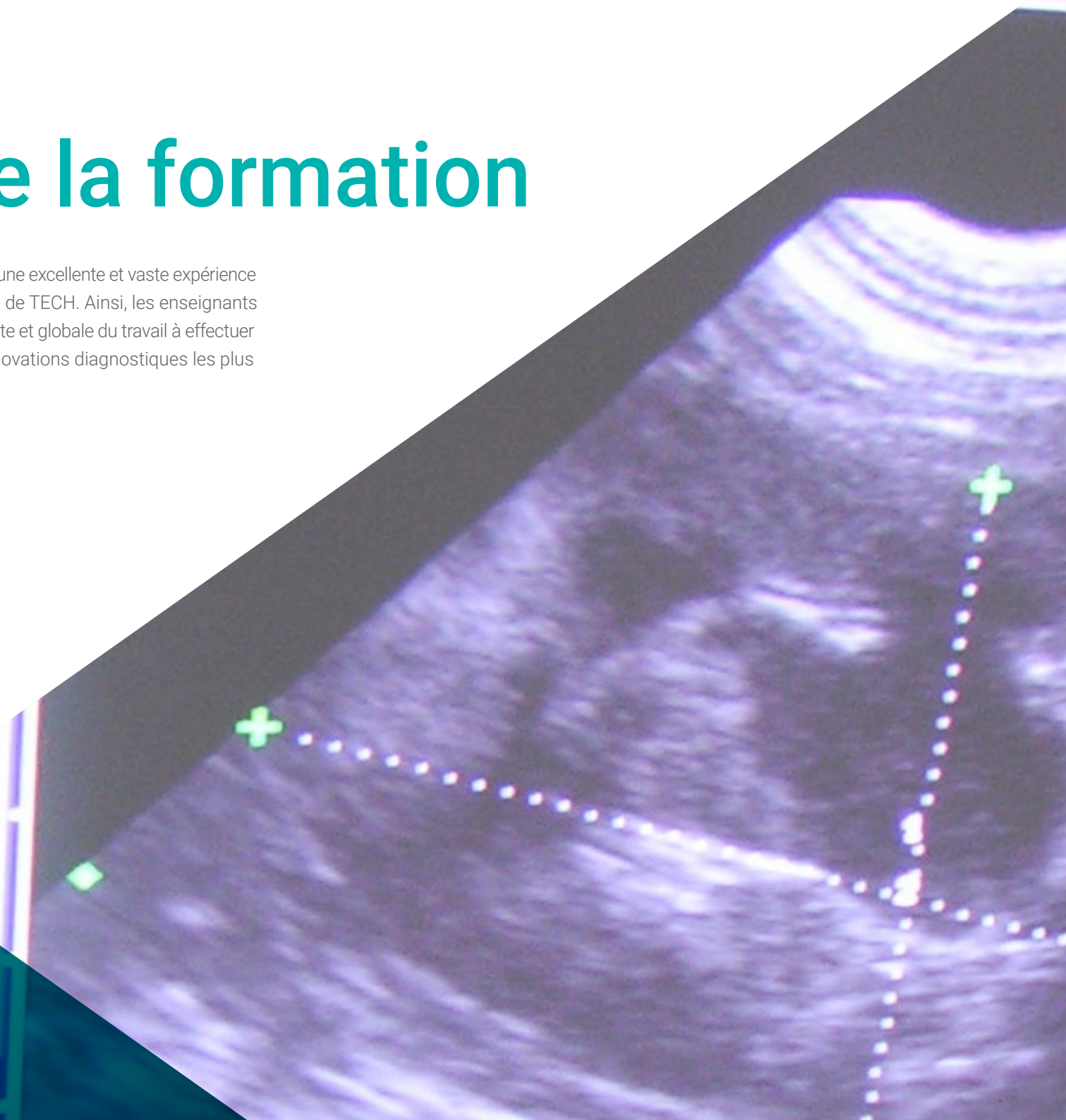
Compétences spécifiques

- ♦ Manipulation sûre de l'équipement de radiologie
- ♦ Effectuer un examen radiologique approprié
- ♦ Reconnaître les maladies des petits animaux grâce à une imagerie adéquate, mais aussi avec une mauvaise imagerie
- ♦ Effectuer une évaluation radiographique des cavités cardiaques
- ♦ Comprendre l'insuffisance de l'imagerie radiographique et comprendre la nécessité de demander d'autres examens d'imagerie complémentaires
- ♦ Effectuer des radiographies pour évaluer le système neurologique sous sédation, en utilisant les aides au positionnement appropriées
- ♦ Utiliser l'imagerie pour identifier les problèmes de traumatisme
- ♦ Utiliser les méthodes d'imagerie diagnostique chez les animaux exotiques
- ♦ Interpréter des images radiologiques
- ♦ Connaître les règles légales d'utilisation des appareils de radiologie
- ♦ Développer avec responsabilité le suivi et la supervision de leur travail, ainsi que les compétences de communication au sein de l'indispensable travail d'équipe

05

Direction de la formation

Le personnel enseignant de ce Mastère Hybride possède une excellente et vaste expérience académique et professionnelle, synonyme de la qualité de TECH. Ainsi, les enseignants donneront au professionnel vétérinaire une vision complète et globale du travail à effectuer dans un cabinet de petits animaux, avec l'appui des innovations diagnostiques les plus intéressantes en radiologie.



“

Notre équipe pédagogique vous donnera les clés pour apprendre de manière sûre et efficace, avec la vision la plus réelle et la plus proche de cette intervention”

Direction



Dr Gómez Poveda, Bárbara

- Vétérinaire spécialiste des petits animaux
- Directrice vétérinaire à Barvet-Vétérinaire a domicile
- Vétérinaire généraliste à la Clinique Vétérinaire Parque Grande
- Vétérinaire d' Urgence et d' Hospitalisation au Centre des Urgences Vétérinaires Las Rozas
- Vétérinaire d' Urgence et d' Hospitalisation à l' Hôpital Vétérinaire Parla Sur
- Diplôme en Sciences Vétérinaires de l'Université Complutense de Madrid
- Diplôme d' Études Supérieures en Chirurgie des Petits Animaux par Improve International
- Spécialisation en Imagerie Diagnostique des Petits Animaux à l' Université Autonome de Barcelone
- Spécialisation en Médecine et Imagerie Diagnostique des Animaux Exotiques à l' Université Autonome de Barcelone

Professeurs

Dr Nieto Aldeano, Damián

- ♦ Responsable du Service de Radiologie au Centre Vétérinaire de Référence Diagnosfera
- ♦ Licence en Médecine Vétérinaire à l'Université de Murcie
- ♦ *General Practitioner Certificate* en Imagerie Diagnostique de l'ESVPS
- ♦ Formation en Échographie Abdominale des petits animaux et en Cytologie des Organes Internes, des Yeux, des Oreilles et des Ganglions

Mme Moreno Sánchez, Lorena

- ♦ Responsable du service de Chirurgie et d' Anesthésie de l'hôpital vétérinaire Tapia
- ♦ Responsable du service de Restauration et d' Neurologie de l'hôpital vétérinaire Tapia
- ♦ Vétérinaire à l'hôpital vétérinaire Sierra Oeste à San Martín de Valdeiglesias
- ♦ Licence de Médecine Vétérinaire de l' Université Complutense de Madrid
- ♦ Diplôme Supérieur en Chirurgie et Anesthésie des Petits Animaux de l'UAB

Dr Guerrero Campuzano, María Luisa

- ♦ Directrice de la Clinique Vétérinaire Petiberia
- ♦ Vétérinaire pour Oiseaux au Puy du Fou Espagne
- ♦ Vétérinaire au Zoo Oasis Wildlife Fuerteventura
- ♦ Technicienne Animalier au Centre National de Recherches Oncologiques (CNIO)
- ♦ Bénévole dans la Campagne de Stérilisation des Colonies de Félines de la Société de Protection des Animaux ALBA
- ♦ Co-auteure d'essais cliniques et de pilules de connaissances scientifiques
- ♦ Licence en Médecine Vétérinaire de l' Université Alfonso X El Sabio
- ♦ Master en Chirurgie des Tissus Mous et Anesthésie des Petits Animaux de l'Université Autonome de Barcelone
- ♦ Master en Médecine et Chirurgie des Animaux Exotiques et Sauvages de l' Université Complutense de Madrid
- ♦ Membre de: AVEPA ,GMCAE

Dr Calzado Sánchez, Isabel

- ♦ Vétérinaire à l'Hôpital Vétérinaire de Miramadrid
- ♦ Vétérinaire pour Petits Animaux au CV Sansepet
- ♦ Vétérinaire Bénévole au Refuge Intégral pour Animaux CIAAM
- ♦ Diplôme en Médecine Vétérinaire de l'Université Alfonso X el Sabio
- ♦ Master en Clinique des Animaux Exotiques d'Improve

Dr Conde Torrente, María Isabel

- ♦ Vétérinaire Spécialiste en Imagerie Diagnostique
- ♦ Responsable du Service d'Imagerie Diagnostique et de Cardiologie à l'Hôpital Vétérinaire Alcor
- ♦ Directrice Médical et Responsable du Service d'Imagerie Diagnostique Avancée du Groupe Vétérinaire Peñagrande
- ♦ Responsable du Service d'Imagerie Diagnostique au Centre Vétérinaire Mejorada
- ♦ Responsable du Service d'Imagerie Diagnostique à l'Hôpital Vétérinaire Alberto Alcocer
- ♦ Collaboratrice du Groupe de Recherche du Département de Pathologie Animale de l'Université de Saint-Jacques-de-Compostelle
- ♦ Licence en Médecine Vétérinaire de l'Université de Saint-Jacques-de-Compostelle
- ♦ Diplôme Supérieur Avancé en Imagerie Diagnostique (Tomographie Assistée par Ordinateur). *General Practitioner Advanced Certificate* (GPcert)
- ♦ Certificat Postuniversitaire de *General Practitioner Certificate* en Imagerie Diagnostique (GpCert- DI)

Mme Gandía , Ana

- ♦ Vétérinaire à Mallorca Veterinaris
- ♦ Vétérinaire à l'hôpital Vétérinaire Retiro
- ♦ Vétérinaire à la Clinique Vétérinaire El Pinar
- ♦ Diplôme en médecine vétérinaire de l'Université Alfonso X El Sabio
- ♦ Diplôme en architecture technique de l'Universidad Europea
- ♦ Formation au diagnostic de l'alopécie chez le chien et du mastocytome cutané canin

Mme Lázaro González, María

- ♦ Vétérinaire à ICON
- ♦ Chercheuse Clinique Vétérinaire
- ♦ Responsable du Domaine des Urgences, de la Médecine Interne, de la Radiologie et de l'Échographie au Gattos Centre Clinique Félin
- ♦ Vétérinaire Généraliste à la Clinique Vétérinaire El Quiñon
- ♦ Diplôme en Médecine Vétérinaire de l'Université Alfonso X el Sabio de Madrid
- ♦ Maîtrise en Surveillance d'Essais Cliniques
- ♦ GPCert en Médecine Féline
- ♦ Diplôme d'Études Supérieures en Imagerie Diagnostique par Improve Veterinaria
- ♦ Diplôme d'Études Supérieures en Clinique Féline par Improve Veterinaria

Mme Moliní Aguiar, Gabriela

- ♦ Cheffe du Service de Radiologie et Anesthésie de la Clinique Vétérinaire de Petiberia
- ♦ Licence de Médecine Vétérinaire de l' Université Complutense de Madrid
- ♦ Master en Microbiologie et Parasitologie: Recherche et Développement
- ♦ Neurologie chez les patients félins et canins Novotech
- ♦ Médecine Interne chez le patient félin Novotech
- ♦ Mise à jour en Dermatologie des Animaux de Compagnie par le Collège des Vétérinaires de Madrid
- ♦ Formation à l'Interprétation Radiologique des Petits Animaux par le Collège des Vétérinaires de Madrid

Dr Aroca Lara, Lucía

- ♦ Pratique Vétérinaire Équine dans les domaines de la Clinique de Terrain, des Urgences Vétérinaires, de la Gestion de la Reproduction et de la Documentation
- ♦ Stage en Clinique Équine dans les Services de Médecine, de Chirurgie et de Reproduction de l'Hôpital Clinique Vétérinaire de l'Université de Cordoue (HCV-UCO)
- ♦ Collaboration à l'enseignement pour les stages des étudiants à l'Hôpital Clinique Vétérinaire de l'Université de Cordoue (HCV-UCO)
- ♦ Assistante vétérinaire de la Commission Vétérinaire, du Vétérinaire de Traitement et du Vétérinaire de Contrôle Antidopage dans les Raids CEI 3^o Madrid International Endurance in Capitals Challenge, CEI 2^o Copa de S.M. El Rey de Raid, CEI 2^o YJ et CEI 1^o
- ♦ Collaboration en matière d'urgences vétérinaires. Département de médecine et de chirurgie animales de l'hôpital clinique vétérinaire de l'université Complutense de Madrid, dans le domaine de la médecine et de la chirurgie des équidés
- ♦ Diplôme en Sciences Vétérinaires de l'Université Complutense de Madrid
- ♦ Spécialité de Médecine Vétérinaire Équidés de l'Université de Córdoba
- ♦ Accréditation en tant que Directrice des installations de radiodiagnostic par le Conseil de Sécurité Nucléaire (CSN)
- ♦ Master en Rééducation Équine de l'Université Technologique TECH

Dr Rojas, Francisco Javier

- ♦ Vétérinaire à l'hôpital vétérinaire d'Alcor
- ♦ Vétérinaire au Centre Vétérinaire de Los Delfines
- ♦ Doctorat en Médecine et Chirurgie Animale de l'Université de Lleida
- ♦ Diplôme de Troisième Cycle en Imagerie Diagnostique d'Improve International
- ♦ Spécialiste en Interprétation Radiologique des Petits Animaux
- ♦ Diplômé en Médecine Vétérinaire à l'Université Complutense de Madrid



Dr García Montero, Javier

- ♦ Chirurgien du Service de Traumatologie et d' Orthopédie de l' Hôpital Vétérinaire Croix Verte Vetsum
- ♦ Vétérinaire spécialiste à la Clinique Vétérinaire El Pinar
- ♦ Licence en Sciences Vétérinaires de l'Université de Cordoue
- ♦ Diplôme de Troisième Cycle en Traumatologie et Orthopédie des Petits Animaux à l' Université Autonome de Barcelone
- ♦ Troisième Cycle en Chirurgie et Anesthésie à l' Université Autonome de Barcelone
- ♦ Membre de: AO VET Foundation

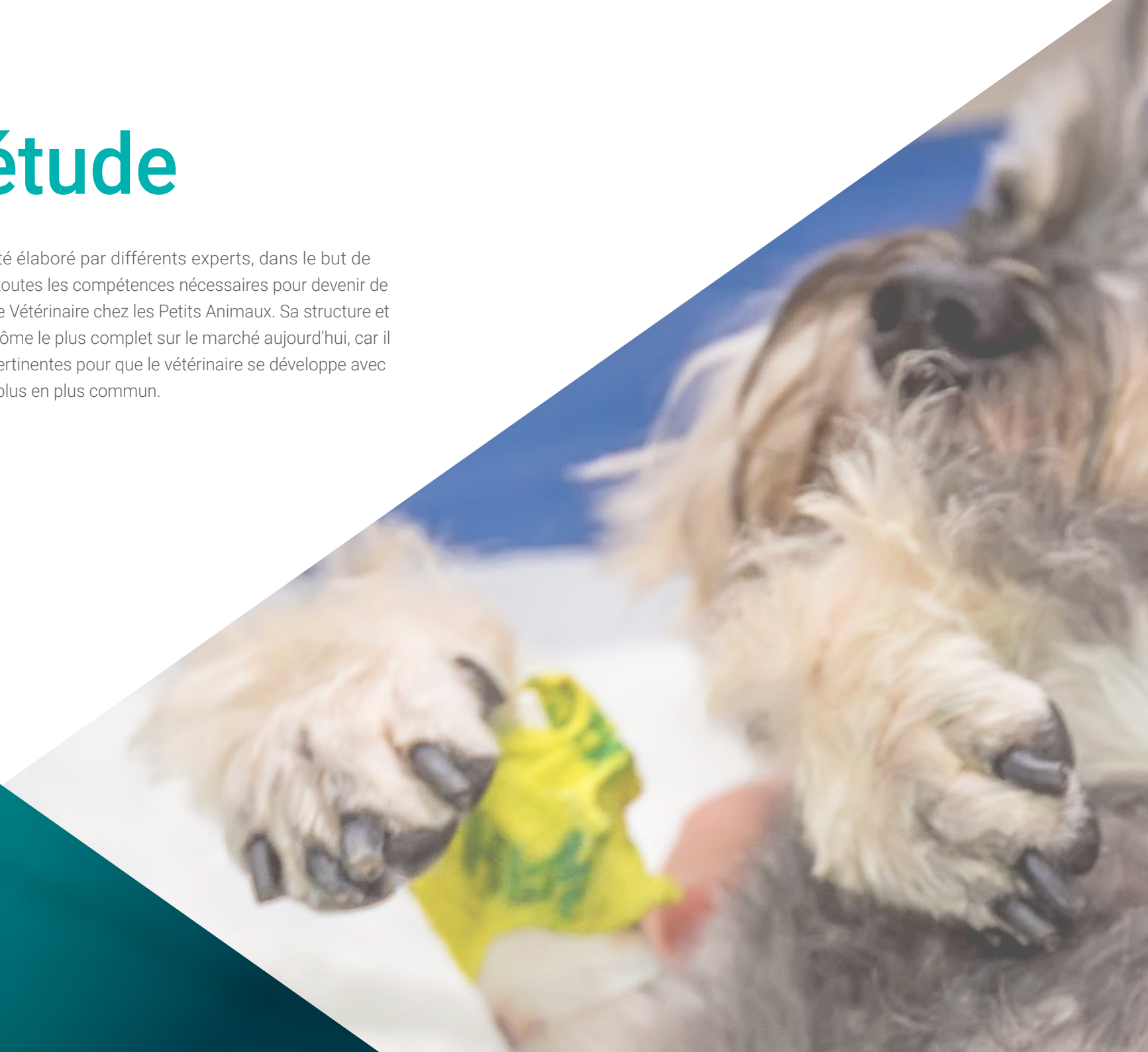“

L'équipe pédagogique de ce programme vous offrira un accompagnement personnalisé à tout moment, afin que vous puissiez clarifier les doutes et les concepts qui vous intéressent dans l'activité vétérinaire"

06

Plan d'étude

Le contenu de ce programme a été élaboré par différents experts, dans le but de permettre aux étudiants d'acquérir toutes les compétences nécessaires pour devenir de véritables spécialistes en Radiologie Vétérinaire chez les Petits Animaux. Sa structure et son plan de pratique font de ce diplôme le plus complet sur le marché aujourd'hui, car il couvre toutes les connaissances pertinentes pour que le vétérinaire se développe avec succès dans un environnement de plus en plus commun.

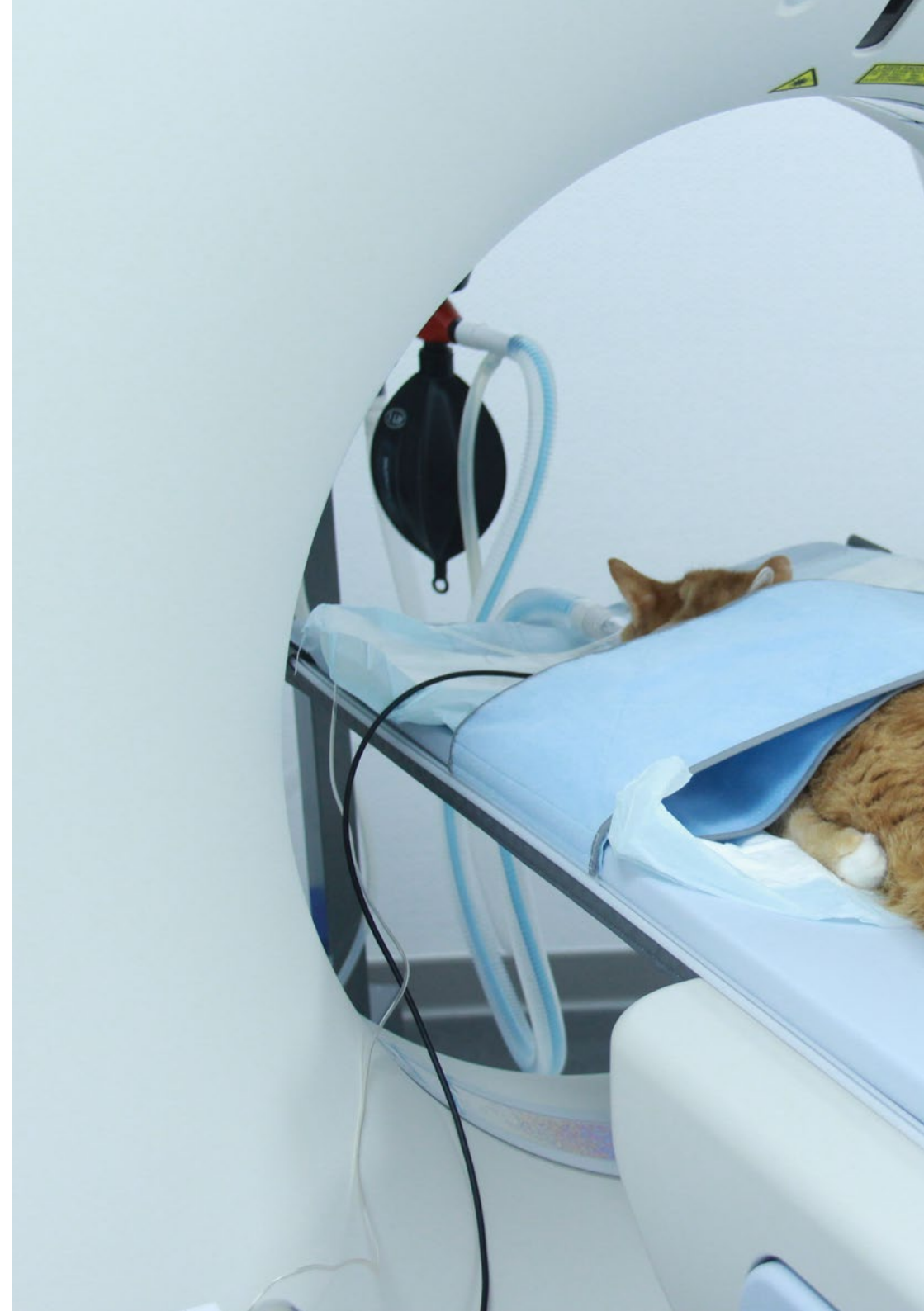

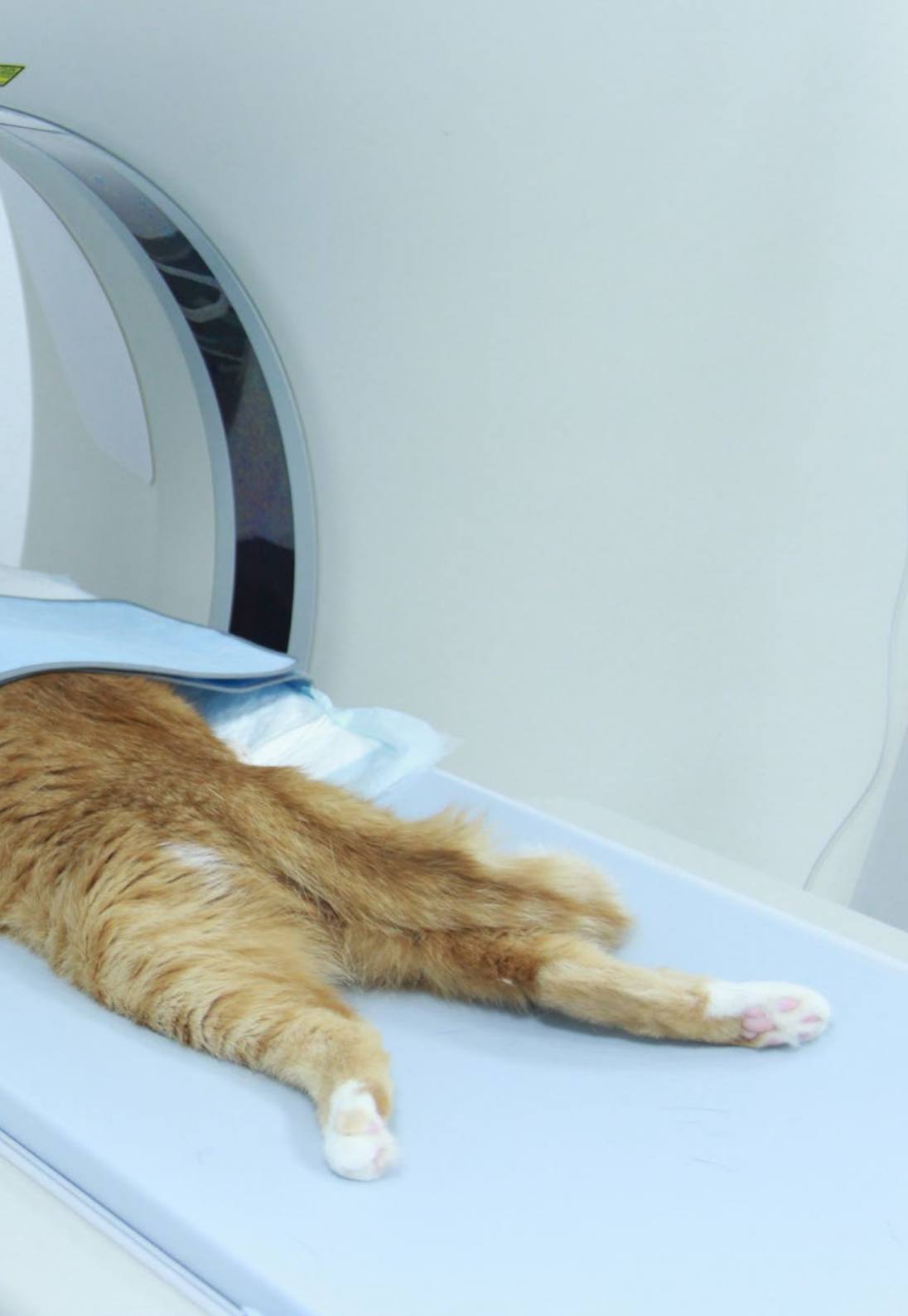“

Un programme d'études complet conçu pour doter les étudiants d'un large éventail de connaissances qui les propulseront à l'avant-garde de leur profession"

Module 1. Rayonnement ionisant à des fins de diagnostic

- 1.1. Principes généraux
 - 1.1.1. Accélération des électrons
 - 1.1.2. Intensité du courant électrique
 - 1.1.3. L'anode, où les anions entrent en collision
- 1.2. La formation de photons ayant des effets diagnostiques
 - 1.2.1. Types de photons
 - 1.2.2. Énergie des photons
 - 1.2.3. Orientation des photons émis
 - 1.2.4. Diffusion de l'énergie générée par les photons
- 1.3. Rayonnement diffusé
 - 1.3.1. Diffusion anodique
 - 1.3.2. Dispersion du patient
 - 1.3.3. Conséquences sur l'imagerie clinique
 - 1.3.4. Dispersion des objets de la salle de radiodiagnostic
- 1.4. Formation d'images radiologiques
 - 1.4.1. Cadres radiologiques
 - 1.4.2. Films radiologiques
 - 1.4.3. Traitement CR
 - 1.4.4. Traitement DR
- 1.5. Traitement des films radiologiques
 - 1.5.1. Développement dans les processeurs automatiques et dans les cuves de développement
 - 1.5.2. Recyclage des liquides
 - 1.5.3. Traitement avec châssis numérique
 - 1.5.4. Traitement numérique de bout en bout
- 1.6. Facteurs affectant l'image radiologique
 - 1.6.1. Temps
 - 1.6.2. Tension
 - 1.6.3. Ampérage
- 1.7. Altérations de la perception de l'image radiologique
 - 1.7.1. Pareidolia
 - 1.7.2. Magnification
 - 1.7.3. Distorsion





- 1.8. Interprétation radiologique
 - 1.8.1. Systématisation de l'interprétation
 - 1.8.2. Validité de l'image obtenue
 - 1.8.3. Différences entre les tissus
 - 1.8.4. Identification des organes sains
 - 1.8.5. Identification des changements radiologiques
 - 1.8.6. Maladies typiques des différentes régions anatomiques
- 1.9. Facteurs limitant le diagnostic radiologique, temps
 - 1.9.1. Régions en mouvement
 - 1.9.2. Régions tranquilles
 - 1.9.3. Flou
 - 1.9.4. Anesthésie en radiologie
 - 1.9.5. Positionneurs radiologiques
 - 1.9.6. Régions anatomiques dans lesquelles le temps doit être pris en compte
- 1.10. Facteurs limitant le diagnostic radiologique, tension
 - 1.10.1. Densité de la région radiographiée
 - 1.10.2. Contraste
 - 1.10.3. Netteté
 - 1.10.4. Régions anatomiques où l'énergie des photons doit être prise en compte

Module 2. Radioprotection

- 2.1. Physique des rayonnements
 - 2.1.1. Structure atomique
 - 2.1.2. Interaction du rayonnement avec la matière
 - 2.1.3. Unités radiologiques
- 2.2. Caractéristiques des appareils à rayons X
 - 2.2.1. Éléments du tube
 - 2.2.2. Dispositifs
 - 2.2.3. Rayonnement produit
 - 2.2.4. Imagerie radiologique
- 2.3. Mesure des rayonnements ionisants
 - 2.3.1. Dosimétrie personnelle
 - 2.3.2. Dosimétrie environnementale

- 2.4. Détecteurs utilisés dans les installations de radiodiagnostic
 - 2.4.1. Principes généraux
 - 2.4.2. Détecteurs dans la pièce
 - 2.4.3. Détecteurs à l'extérieur de la pièce
 - 2.4.4. Détecteurs de personnel
- 2.5. Radiobiologie
 - 2.5.1. Réponse cellulaire aux rayonnements ionisants
 - 2.5.2. Réponse systémique et organique
 - 2.5.3. Maladies induites par les rayonnements
- 2.6. Protection contre les rayonnements ionisants
 - 2.6.1. Critères généraux
 - 2.6.2. Radioprotection opérationnelle
 - 2.6.3. Principe ALARA
- 2.7. Radioprotection spécifique au radiodiagnostic
 - 2.7.1. Boucliers personnels
 - 2.7.2. Blindage de la pièce
 - 2.7.3. Distance
 - 2.7.4. La charge de travail
- 2.8. Exigences générales pour un établissement de radiologie diagnostique
 - 2.8.1. Localisation
 - 2.8.2. Alimentation électrique
 - 2.8.3. Blindage
- 2.9. Contrôle de la qualité de l'installation de radiologie diagnostique
 - 2.9.1. Blindage
 - 2.9.2. La source de rayons X
 - 2.9.3. Le collimateur
 - 2.9.4. La table à rayons X
 - 2.9.5. Tabliers plombés
- 2.10. Législation
 - 2.10.1. Législation européenne
 - 2.10.2. Législation de la salle
 - 2.10.3. Examens médicaux
 - 2.10.4. Autres considérations

Module 3. Radiodiagnostic du système cardiovasculaire

- 3.1. Positionnement dans le diagnostic radiologique cardiovasculaire
 - 3.1.1. Projection latérale droite
 - 3.1.2. Projection dorso-ventrale
 - 3.1.3. Différences avec d'autres projections
- 3.2. Imagerie radiologique physiologique du système cardiovasculaire
 - 3.2.1. Silhouette cardiaque
 - 3.2.2. Chambres cardiaques
 - 3.2.3. Grands navires
- 3.3. Image radiologique altérée du système cardiovasculaire
 - 3.3.1. Modification de la taille du cœur
 - 3.3.2. Altération vasculaire
 - 3.3.3. Signes radiographiques de l'insuffisance cardiaque
- 3.4. Maladies cardiaques acquises I
 - 3.4.1. Maladie dégénérative mitrale
 - 3.4.2. Cardiomyopathie canine
 - 3.4.3. Maladies du péricarde
- 3.5. Maladies cardiaques acquises II
 - 3.5.1. La cardiomyopathie féline
 - 3.5.2. Dirofilariose
 - 3.5.3. Maladies systémiques avec répercussions cardiaques
- 3.6. Oncologie
 - 3.6.1. Tumeur de l'oreillette droite ou de l'auricule droit
 - 3.6.2. Tumeur d'origine cardiaque
 - 3.6.3. Maladie cardiaque congénitale
- 3.7. Persistance du canal artériel
 - 3.7.1. Introduction
 - 3.7.2. Formes existantes
 - 3.7.3. Caractéristiques radiologiques
 - 3.7.4. PDA avec shunt D-I
- 3.8. Anomalies de l'anneau vasculaire
 - 3.8.1. Introduction
 - 3.8.2. Types
 - 3.8.3. Caractéristiques radiologiques

- 3.9. Autres maladies congénitales
 - 3.9.1. Défauts du septum
 - 3.9.2. Déficience septale ventriculaire
 - 3.9.3. Tétralogie de Fallot
 - 3.9.4. Sténose aortique
 - 3.9.5. Déviation du septum interauriculaire
 - 3.9.6. Dysplasie mitrale
 - 3.9.7. Dysplasie tricuspide
 - 3.9.8. Microcardie
 - 3.10. Diagnostic radiologique des maladies du péricarde
 - 3.10.1. Diagnostic radiologique des maladies du péricarde
 - 3.10.1.1. Épanchement péricardique
 - 3.10.1.2. Introduction
 - 3.10.1.3. Caractéristiques radiologiques
 - 3.10.2. Hernie péricardique péritonéale
 - 3.10.2.1. Introduction
 - 3.10.2.2. Caractéristiques radiologiques
- Module 4. Radiodiagnostic du système respiratoire et d'autres structures intrathoraciques**
- 4.1. Positionnement pour la radiologie thoracique
 - 4.1.1. Positionnement ventrodorsal et dorsoventral
 - 4.1.2. Positionnement latéral droit et gauche
 - 4.2. Imagerie physiologique du thorax
 - 4.2.1. Imagerie physiologique de la trachée
 - 4.2.2. Imagerie physiologique du médiastin
 - 4.3. Imagerie pathologique en radiologie thoracique
 - 4.3.1. Modèle alvéolaire
 - 4.3.2. Profil bronchique
 - 4.3.3. Modèle interstitiel
 - 4.3.4. Schéma vasculaire
 - 4.4. Diagnostic radiologique des maladies pulmonaires acquises I
 - 4.4.1. Pathologies structurelles
 - 4.4.2. Pathologies infectieuses
 - 4.5. Diagnostic radiologique des maladies pulmonaires acquises II
 - 4.5.1. Pathologies inflammatoires
 - 4.5.2. Tumeurs Malignes
 - 4.6. Radiologie thoracique spécifique aux félins
 - 4.6.1. Radiologie du cœur chez le chat
 - 4.6.1.1. Anatomie radiographique du cœur
 - 4.6.1.2. Radiodiagnostic de la pathologie cardiaque
 - 4.6.2. Radiographie de la paroi thoracique et du diaphragme du chat
 - 4.6.2.1. Anatomie de la cage thoracique
 - 4.6.2.2. Radiodiagnostic de la pathologie de la paroi thoracique et du diaphragme
 - 4.6.2.2.1. Malformations congénitales du squelette
 - 4.6.2.2.2. Fractures
 - 4.6.2.2.3. Tumeurs Malignes
 - 4.6.2.2.4. Altérations du diaphragme
 - 4.6.3. Radiologie de la plèvre et de la cavité pleurale du chat
 - 4.6.3.1. Diagnostic radiographique des pathologies de la plèvre et de la cavité pleurale
 - 4.6.3.1.1. Épanchements pleural
 - 4.6.3.1.2. Pneumothorax
 - 4.6.3.1.3. Hydropneumothorax
 - 4.6.3.1.4. Masses pleurales
 - 4.6.4. Radiologie du médiastin du chat
 - 4.6.4.1. Anatomie radiographique du médiastin
 - 4.6.4.2. Radiodiagnostic de la pathologie du médiastin et des organes qu'il contient
 - 4.6.4.2.1. Pneumomédiastin
 - 4.6.4.2.2. Masses médiastinales
 - 4.6.4.2.3. Maladies de l'œsophage
 - 4.6.4.2.4. Maladies de la trachée
 - 4.6.5. Radiologie pulmonaire du chat
 - 4.6.5.1. Anatomie radiologique pulmonaire normale
 - 4.6.5.2. Diagnostic radiographique de la pathologie pulmonaire
 - 4.6.5.2.1. Modèles de poumons
 - 4.6.5.2.2. Diminution de l'opacité pulmonaire

- 4.7. Radiologie du médiastin
 - 4.7.1. Anatomie radiographique du médiastin
 - 4.7.2. Effusion médiastinale
 - 4.7.3. Pneumomédiastin
 - 4.7.4. Masses médiastinales
 - 4.7.5. Déviation médiastinale
- 4.8. Maladies congénitales thoraciques
 - 4.8.1. Persistance du canal artériel
 - 4.8.2. Défauts du septum
 - 4.8.3. Sténose aortique
 - 4.8.4. Déficience septale ventriculaire
 - 4.8.5. Tétralogie de Fallot
- 4.9. Oncologie
 - 4.9.1. Masses pleurales
 - 4.9.2. Masses médiastinales
 - 4.9.3. Tumeurs cardiaques
 - 4.9.4. Tumeurs du poumon
- 4.10. Radiologie de la cage thoracique
 - 4.10.1. Anatomie radiologique de la cage thoracique
 - 4.10.2. Anomalies radiologiques des côtes
 - 4.10.3. Modifications radiologiques du sternum

Module 5. Radiodiagnostic du système digestif

- 5.1. Diagnostic radiologique de l'œsophage
 - 5.1.1. Radiologie de l'œsophage normal
 - 5.1.2. Radiologie de l'œsophage pathologique
- 5.2. Radiologie de l'estomac
 - 5.2.1. Radiologie et positionnement pour le diagnostic des maladies gastriques
 - 5.2.2. Torsion de l'estomac
 - 5.2.3. Hernies hiatales
 - 5.2.4. Tumeurs gastriques
 - 5.2.5. Corps étrangers

- 5.3. Radiologie de l'intestin grêle
 - 5.3.1. Duodénum
 - 5.3.2. Jéjunum
 - 5.3.3. Iléon
- 5.4. Radiologie de la valve ilio-cæcale
 - 5.4.1. Imagerie physiologique de la valve
 - 5.4.2. Imagerie pathologique
 - 5.4.3. Pathologies courantes
- 5.5. Radiologie du côlon
 - 5.5.1. Anatomie radiologique du colon
 - 5.5.2. Maladies oncologiques du colon
 - 5.5.3. Mégacôlon
- 5.6. Radiologie rectale
 - 5.6.1. Anatomie
 - 5.6.2. Diverticules
 - 5.6.3. Tumeurs Malignes
 - 5.6.4. Déplacements
- 5.7. Imagerie radiologique de la hernie périnéale
 - 5.7.1. Structure anatomique
 - 5.7.2. Images radiologiques anormales
 - 5.7.3. Contrastes
- 5.8. Radio-oncologie de la région périnéale
 - 5.8.1. Structures concernées
 - 5.8.2. Examen des ganglions lymphatiques
- 5.9. Contrastes radiologiques appliqués au tube digestif
 - 5.9.1. Avaler du baryum
 - 5.9.2. Ingestion de baryum
 - 5.9.3. Némogastrographie
 - 5.9.4. Lavement baryté et lavement double contraste
 - 5.9.5. Évaluation radiologique de la progression chirurgicale dans les maladies de l'estomac
- 5.10. Évaluation radiologique de la progression chirurgicale dans les maladies de l'estomac
 - 5.10.1. Déhiscence future
 - 5.10.2. Perturbations du transit
 - 5.10.3. Décision de réopération chirurgicale
 - 5.10.4. Autres complications

Module 6. Radiodiagnostic du reste des structures abdominales

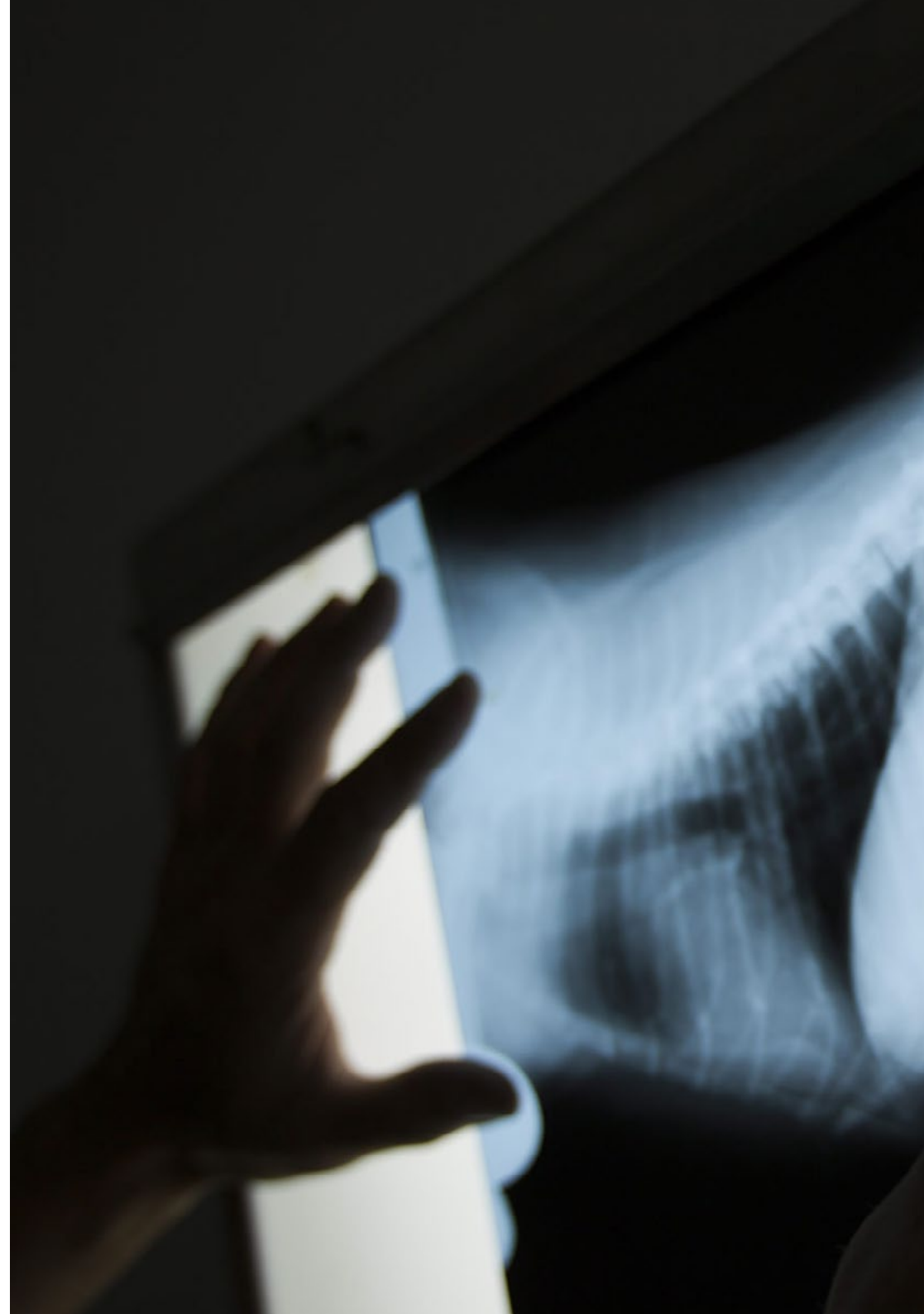
- 6.1. Diagnostic radiologique du foie
 - 6.1.1. Image radiologique du foie physiologique
 - 6.1.2. Maladie du foie
 - 6.1.3. Examen radiologique des voies biliaires
 - 6.1.4. *Shunts* portosystémiques
 - 6.1.5. Oncologie
- 6.2. Radiologie du pancréas
 - 6.2.1. Imagerie radiologique du pancréas physiologique
 - 6.2.2. Maladie du pancréas
 - 6.2.3. Oncologie
- 6.3. Radiologie de la rate
 - 6.3.1. Imagerie radiologique physiologique de la rate
 - 6.3.2. Splénomégalie diffuse
 - 6.3.3. Splénomégalie focale
- 6.4. Radiologie du système excréteur
 - 6.4.1. Radiologie rénale
 - 6.4.2. Radiologie des uretères
 - 6.4.3. Radiologie de la vessie
 - 6.4.4. Radiologie de l'urètre
 - 6.4.5. Oncologie du système excréteur
- 6.5. Radiologie de l'appareil génital
 - 6.5.1. Image radiologique normale de l'appareil génital féminin
 - 6.5.2. Imagerie radiologique pathologique de l'appareil génital féminin
 - 6.5.3. Image radiologique normale de l'appareil génital masculin
 - 6.5.4. Image radiologique pathologique de l'appareil génital masculin
- 6.6. Radiologie de l'espace rétro-péritonéal
 - 6.6.1. Aspect normal du rétro-péritoine
 - 6.6.2. Rétro-péritonite
 - 6.6.3. Masses dans l'espace rétro-péritonéal

- 6.7. Radiologie du péritoine
 - 6.7.1. Pathologie Péritonéale CAV
 - 6.7.2. Espace rétro-péritonéal
 - 6.7.3. Masses abdominales
- 6.8. Radiologie des glandes arénales
 - 6.8.1. Aspect normal de la surrénale
 - 6.8.2. Techniques et diagnostic bénin/malin
 - 6.8.3. Lésions courantes des surrénales
- 6.9. Oncologie radiologique
 - 6.9.1. Détection de tumeurs cliniquement indétectables
 - 6.9.2. Masses primaires vs. Métastases
 - 6.9.3. Signes radiologiques de malignité
- 6.10. Radiologie de la paroi abdominale et des maladies du bord de l'abdomen
 - 6.10.1. Hernies et maladies du diaphragme
 - 6.10.2. Hernies abdominales
 - 6.10.3. Hernies périnéales
 - 6.10.4. Fractures du bassin
 - 6.10.5. Maladies d'oblitération du flux

Module 7. Diagnostic radiologique en neurologie

- 7.1. Anatomie radiologique
 - 7.1.1. Structures évaluables par radiologie
 - 7.1.2. Anatomie radiologique normale de la colonne vertébrale
 - 7.1.3. Anatomie radiologique normale du crâne et de ses structures
- 7.2. Examen radiologique de la colonne vertébrale
 - 7.2.1. C1-C6
 - 7.2.2. T1-T13
 - 7.2.3. L1-L7
 - 7.2.4. S1-Cd
- 7.3. Examen par contrastes
 - 7.3.1. Myélographie cisternale
 - 7.3.2. Myélographie lombaire
 - 7.3.3. Altérations pathologiques observées par myélographie

- 7.4. Diagnostic des pathologies vasculaires
 - 7.4.1. Pathologies vasculaires: jusqu'où peut-on aller avec la radiologie conventionnelle?
 - 7.4.2. Évaluation des pathologies vasculaires à l'aide de techniques de contraste
 - 7.4.3. Évaluation des pathologies vasculaires au moyen d'autres techniques d'imagerie
- 7.5. Malformations cérébrales et méningées
 - 7.5.1. Hydrocéphalie
 - 7.5.2. Méningocèle
- 7.6. Pathologies inflammatoires
 - 7.6.1. Maladies infectieuses
 - 7.6.2. Non infectieux
 - 7.6.3. Spondylite discale
- 7.7. Pathologies dégénératives
 - 7.7.1. Discopathie dégénérative
 - 7.7.2. Syndrome de Wobbler
 - 7.7.3. Instabilité lombo-sacrée, syndrome de la cauda équina
- 7.8. Traumatisme en spirale
 - 7.8.1. Physiopathologie
 - 7.8.2. Fractures
- 7.9. Oncologie
 - 7.9.1. Maladies néoplasiques primaires
 - 7.9.2. Maladies métastatiques secondaires
- 7.10. Autres maladies neurologiques
 - 7.10.1. Métaboliques
 - 7.10.2. Nutritionnel
 - 7.10.3. Congénitales



Module 8. Diagnostic radiologique orthopédique I

- 8.1. La plaque de croissance
 - 8.1.1. Organisation de la plaque de croissance et ses répercussions sur l'image radiologique
 - 8.1.2. Vascularisation de la plaque de croissance
 - 8.1.3. Structure et fonction de la plaque de croissance Composants cartilagineux
 - 8.1.3.1. Zone de réserve
 - 8.1.3.2. Zone proliférative
 - 8.1.3.3. Zone hypertrophique
 - 8.1.4. Composants osseux (métaphyse)
 - 8.1.5. Composants fibreux et fibrocartilagineux
 - 8.1.6. Images radiologiques de la plaque de croissance à différents stades de la croissance
 - 8.1.6.1. Épiphysiolyse
 - 8.1.6.2. Autres maladies de croissance
- 8.2. Réparation de fractures
 - 8.2.1. Réparation de fractures
 - 8.2.2. Réparation progressive des fractures
 - 8.2.2.1. Phase inflammatoire
 - 8.2.2.2. Phase de réparation
 - 8.2.2.3. Phase de remodelage
 - 8.2.2.4. Formation de callosités
 - 8.2.2.5. Guérison des fractures
 - 8.2.2.6. Réparation en première intention
 - 8.2.2.7. Réparation par seconde intention
 - 8.2.2.8. Adhésion clinique
 - 8.2.2.9. Gammes de jonctions cliniques
- 8.3. Complications liées aux fractures
 - 8.3.1. Union retardée
 - 8.3.2. Non syndiqué
 - 8.3.3. Mauvais collage
 - 8.3.4. Ostéomyélite
- 8.4. Imagerie radiologique de l'arthrite et de la polyarthrite
 - 8.4.1. Types d'arthrite et de polyarthrite
 - 8.4.2. Diagnostic clinique
 - 8.4.3. Diagnostic différentiel radiologique

- 8.5. Imagerie radiologique de l'arthrose
 - 8.5.1. Étiologie
 - 8.5.2. Diagnostic radiologique
 - 8.5.3. Pronostic en fonction de l'imagerie radiologique
- 8.6. Prise de décision en traumatologie et orthopédie sur la base du diagnostic radiologique
 - 8.6.1. Rôle clinique
 - 8.6.2. Ruptures d'implants
 - 8.6.3. L'implant est plié
 - 8.6.4. L'implant migre
 - 8.6.5. Rejet
 - 8.6.6. Infection
 - 8.6.7. Interférence thermique
- 8.7. Radiologie des maladies orthopédiques
 - 8.7.1. Radiologie de l'ostéochondrite disséquante
 - 8.7.2. Panostéite
 - 8.7.3. Noyau cartilagineux conservé
 - 8.7.4. Ostéodystrophie hypertrophique
 - 8.7.5. Ostéopathie craniomandibulaire
 - 8.7.6. Tumeurs osseuses
 - 8.7.7. Autres maladies osseuses
- 8.8. Radiologie de la dysplasie de la hanche
 - 8.8.1. Radiologie physiologique de la hanche
 - 8.8.2. Radiologie de la hanche pathologique
 - 8.8.3. Classification de la dysplasie de la hanche
 - 8.8.4. Traitements chirurgicaux de la dysplasie de la hanche
 - 8.8.5. Progression clinique/radiographique de la dysplasie de la hanche
- 8.9. Radiologie de la dysplasie du coude
 - 8.9.1. Radiologie du coude physiologique
 - 8.9.2. Radiologie pathologique du coude
 - 8.9.3. Types de dysplasie du coude
 - 8.9.4. Traitements chirurgicaux de la dysplasie du coude
 - 8.9.5. Évolution clinico-radiographique de la dysplasie du coude
- 8.10. Radiologie du genou
 - 8.10.1. Radiologie de la rupture du ligament croisé antérieur
 - 8.10.1.1. Traitement chirurgical de la rupture du ligament croisé antérieur
 - 8.10.2. Radiologie de la luxation de la rotule
 - 8.10.2.1. Gradation de la luxation rotulienne
 - 8.10.2.2. Traitement chirurgical de la luxation de la rotule

Module 9. Diagnostic radiologique orthopédique II

- 9.1. Anatomie radiologique du bassin
 - 9.1.1. Considérations générales
 - 9.1.2. Évaluation radiologique des fractures stables de la hanche
 - 9.1.3. Indication radiologique pour la chirurgie
 - 9.1.3.1. Fracture intra-articulaire
 - 9.1.3.2. Fermeture du canal pelvien
 - 9.1.3.3. Instabilité articulaire d'un hémipelvis
 - 9.1.4. Fracture de séparation de l'articulation sacro-iliaque
 - 9.1.5. Fractures de l'acétabulum
 - 9.1.6. Fracture de l'ilium
 - 9.1.7. Fractures de l'ischion
 - 9.1.8. Fractures de la symphyse pubienne
 - 9.1.9. Fractures de la tubérosité ischiatique
- 9.2. Imagerie radiologique des fractures du fémur
 - 9.2.1. Fractures du fémur proximal
 - 9.2.2. Fractures du tiers moyen du fémur
 - 9.2.3. Fractures du tiers distal du fémur
- 9.3. Imagerie radiologique des fractures du tibia
 - 9.3.1. Fractures du tiers proximal
 - 9.3.2. Fractures du tiers moyen du tibia
 - 9.3.3. Fractures du tiers distal du tibia
 - 9.3.4. Fractures des malléoles tibiales
- 9.4. Membre antérieur
 - 9.4.1. Imagerie radiologique des fractures de l'omoplate
 - 9.4.2. Imagerie radiologique des fractures de l'humérus
 - 9.4.3. Imagerie radiologique des fractures du radius et du cubitus
- 9.5. Fractures du maxillaire et de la mandibule, image radiologique du crâne
 - 9.5.1. Radiologie de la mandibule
 - 9.5.1.1. La mandibule rostrale
 - 9.5.1.2. Radiologie dentaire
 - 9.5.1.3. L'ATM

- 9.5.2. Radiologie du maxillaire
 - 9.5.2.1. Radiologie dentaire
 - 9.5.2.2. Radiologie du maxillaire
- 9.5.3. Radiologie des sinus paranasaux
- 9.5.4. Radiologie du crâne
- 9.5.5. Oncologie
- 9.6. Radiologie des fractures et autres altérations entraînant une incongruité de la surface articulaire
 - 9.6.1. Fractures impliquant le noyau de croissance
 - 9.6.2. Classification de l'épiphyse sur la base du type
 - 9.6.3. Classification des fractures glissées ou fendues impliquant le noyau de croissance et l'épiphyse
 - 9.6.4. impliquant le noyau de croissance et l'épiphyse métaphysaire adjacente
 - 9.6.5. Évaluation clinique et traitement des lésions des noyaux de croissance
- 9.7. Radiologie des fractures articulaires chez les animaux adultes
 - 9.7.1. Dislocations articulaires, radiologie
 - 9.7.2. Nomenclature
 - 9.7.3. Dislocations traumatiques
 - 9.7.4. Instabilité scapulo-humérale
- 9.8. Radiologie interventionnelle en traumatologie
 - 9.8.1. Radiologie des fractures affectant le noyau de croissance
 - 9.8.2. Radiologie des fractures de l'épiphyse en fonction du type de fracture
 - 9.8.3. Radiologie des fractures glissées ou fendues impliquant la plaque de croissance, l'épiphyse et la métaphyse adjacente
 - 9.8.4. Évaluation clinique et traitement des lésions des noyaux de croissance
- 9.9. Radiologie des maladies musculaires, tendineuses et ligamentaires
 - 9.9.1. Radiologie des maladies musculaires
 - 9.9.2. Radiologie des maladies des tendons et des ligaments
 - 9.9.3. Autres alternatives d'imagerie pour ces pathologies
- 9.10. Radiologie des troubles métaboliques et nutritionnels
 - 9.10.1. Introduction
 - 9.10.2. Imagerie radiologique dans l'hyperparathyroïdie nutritionnelle secondaire
 - 9.10.3. Imagerie radiologique dans l'hyperparathyroïdie rénale secondaire
 - 9.10.4. Imagerie radiologique dans l'hypervitaminose A rénale secondaire
 - 9.10.5. Image radiologique dans le nanisme hypophysaire

Module 10. Autres méthodes d'imagerie diagnostique. Diagnostic chez d'autres espèces. Animaux exotiques

- 10.1. Diagnostic par ultrasons
 - 10.1.1. Ultrasonographie de la cavité abdominale
 - 10.1.1.1. Introduction à la méthode des ultrasons
 - 10.1.1.2. Routine d'examen et protocole pour la réalisation de l'examen échographique
 - 10.1.1.3. Identification des principales structures abdominales
 - 10.1.1.4. Technique ECOFAST
 - 10.1.1.5. Pathologies de la cavité abdominale
 - 10.1.2. Échographie cardiaque
 - 10.1.2.1. Introduction à l'étude de la cardiologie. Échographie Doppler
 - 10.1.2.2. Protocole d'examen
 - 10.1.2.3. Mode B et mode M
 - 10.1.2.4. Maladies cardiaques acquises
 - 10.1.2.5. Maladies cardiaques congénitales
 - 10.1.2.6. Péricarde
 - 10.1.3. Ultrasonographie du système musculo-squelettique
 - 10.1.3.1. Technique de balayage
 - 10.1.3.2. Évaluation des fibres musculaires et des tendons
 - 10.1.3.3. Évaluation ultrasonographique de l'os
 - 10.1.3.4. Évaluation échographique des articulations
 - 10.1.3.5. Évaluation ultrasonographique du cou
 - 10.1.4. Ultrasonographie faites la cavité thoraciqueÉchographie de la cavité thoracique
 - 10.1.4.1. Introduction
 - 10.1.4.2. Paroi thoracique
 - 10.1.4.3. Maladies du parenchyme pulmonaire
 - 10.1.4.4. Maladies du diaphragme
 - 10.1.4.5. Maladies du médiastin
 - 10.1.5. Trajets fistuleux et échographie des masses d'origine inconnue
- 10.2. Tomographie axiale calculée
 - 10.2.1. Introduction
 - 10.2.2. Équipement CT
 - 10.2.3. Nomenclature Unités Hounsfield

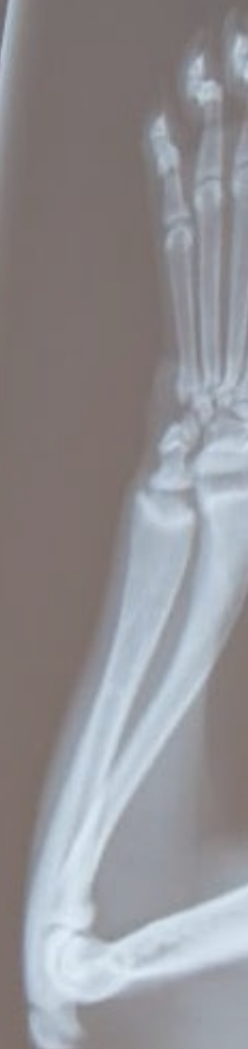- 10.2.4. Diagnostic en neurologie
 - 10.2.4.1. Tête
 - 10.2.4.2. La cavité nasale et la cavité crânienne
 - 10.2.4.3. Colonne vertébrale. Mielotac
- 10.2.5. Diagnostic orthopédique
 - 10.2.5.1. Système osseux
 - 10.2.5.2. Maladies des articulations
 - 10.2.5.3. Maladies du développement
- 10.2.6. Oncologie
 - 10.2.6.1. Évaluation de la masse
 - 10.2.6.2. Métastases pulmonaires
 - 10.2.6.3. Métastases pulmonaires
- 10.2.7. Diagnostic abdominal
 - 10.2.7.1. Cavité abdominale
 - 10.2.7.2. Système urinaire
 - 10.2.7.3. Pancréas
 - 10.2.7.4. Vascularisation
- 10.2.8. Diagnostic thoracique
 - 10.2.8.1. Poumons et voies respiratoires
 - 10.2.8.2. Paroi thoracique
 - 10.2.8.3. Espace pleural
 - 10.2.8.4. Médiastin, cœur et grands vaisseaux
- 10.3. Imagerie par résonance magnétique
 - 10.3.1. Introduction
 - 10.3.2. Avantages Inconvénients
 - 10.3.3. Équipement de résonance magnétique nucléaire. Principes d'interprétation
 - 10.3.4. Diagnostic en neurologie
 - 10.3.4.1. Système nerveux central
 - 10.3.4.2. Système nerveux périphérique
 - 10.3.4.3. Colonne vertébrale
 - 10.3.5. Diagnostic orthopédique
 - 10.3.5.1. Maladies du développement
 - 10.3.5.2. Maladies des articulations
 - 10.3.5.3. Infections et néoplasmes osseux
 - 10.3.6. Oncologie
 - 10.3.6.1. Masses abdominales
 - 10.3.6.2. Lymphonodes
 - 10.3.6.3. Vascularisation
 - 10.3.7. Diagnostic abdominal
 - 10.3.7.1. Cavité abdominale
 - 10.3.7.2. Principales pathologies
- 10.4. Diagnostic par des techniques mini-invasives et interventionnelles
 - 10.4.1. Endoscopie
 - 10.4.1.1. Introduction
 - 10.4.1.2. Équipement
 - 10.4.1.3. Préparation du patient
 - 10.4.1.4. Routine d'examen
 - 10.4.1.5. Pathologies identifiables
 - 10.4.2. Arthroscopie
 - 10.4.2.1. Introduction
 - 10.4.2.2. Préparation du patient
 - 10.4.2.3. Pathologies identifiables
 - 10.4.3. Laparoscopie
 - 10.4.3.1. Introduction
 - 10.4.3.2. Préparation du patient
 - 10.4.3.3. Pathologies identifiables
 - 10.4.4. Cathétérisme
 - 10.4.4.1. Introducción
 - 10.4.4.2. Technique et équipement
 - 10.4.4.3. Utilisations diagnostiques
- 10.5. Examen radiographique des animaux exotiques
 - 10.5.1. Positionnement et projections
 - 10.5.1.1. Oiseaux
 - 10.5.1.2. Petits mammifères
 - 10.5.1.3. Reptiles

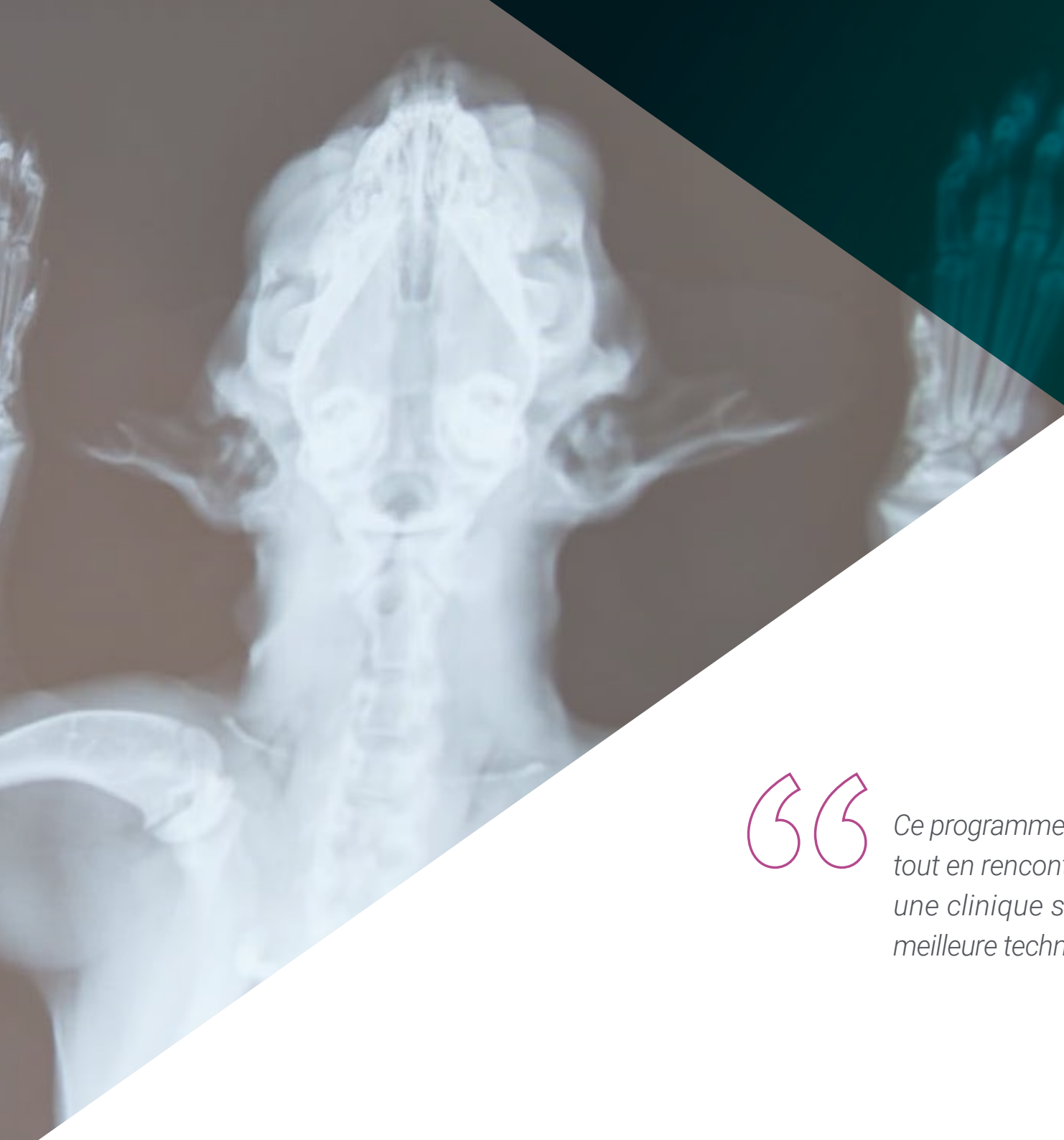- 10.6. Résultats radiographiques pathologiques du crâne et du squelette axial chez les animaux exotiques
 - 10.6.1. Résultats radiographiques pathologiques du crâne
 - 10.6.1.1. Oiseaux
 - 10.6.1.2. Petits mammifères
 - 10.6.1.3. Reptiles
 - 10.6.2. Résultats pathologiques du squelette axial
 - 10.6.2.1. Oiseaux
 - 10.6.2.2. Petits mammifères
 - 10.6.2.3. Reptiles
- 10.7. Résultats radiographiques pathologiques du thorax chez les animaux exotiques
 - 10.7.1. Oiseaux
 - 10.7.1.1. Voies nasales et sinus
 - 10.7.1.2. Trachée et syrinx
 - 10.7.1.3. Poumons
 - 10.7.1.4. Sacs d'air
 - 10.7.1.5. Cœur et vaisseaux sanguins
 - 10.7.2. Petits mammifères
 - 10.7.2.1. Cavité pleurale
 - 10.7.2.2. Trachée
 - 10.7.2.3. Œsophage
 - 10.7.2.4. Poumons
 - 10.7.2.5. Cœur et vaisseaux sanguins
 - 10.7.3. Reptiles
 - 10.7.3.1. Voies respiratoires
 - 10.7.3.2. Cœur
- 10.8. Résultats radiographiques pathologiques de l'abdomen chez les animaux exotiques
 - 10.8.1. Oiseaux
 - 10.8.1.1. Proventricules, ventricules et intestins
 - 10.8.1.2. Foie, vésicule biliaire et rate
 - 10.8.1.3. Appareil génito-urinaire
 - 10.8.2. Petits mammifères
 - 10.8.2.1. Estomac, appendice, intestin grêle et gros intestin
 - 10.8.2.2. Pancréas, foie et rate
 - 10.8.2.3. Appareil génito-urinaire
 - 10.8.3. Reptiles
 - 10.8.3.1. Tractus gastro-intestinal et foie
 - 10.8.3.2. Appareil urinaire
 - 10.8.3.3. Trajet génital
- 10.9. Résultats radiographiques pathologiques des membres antérieurs et postérieurs chez les animaux exotiques
 - 10.9.1. Membres antérieurs
 - 10.9.1.1. Oiseaux
 - 10.9.1.2. Petits mammifères
 - 10.9.1.3. Reptiles
 - 10.9.2. Membres postérieurs
 - 10.9.2.1. Oiseaux
 - 10.9.2.2. Petits mammifères
 - 10.9.2.3. Reptiles
- 10.10. Autres processus de diagnostic chez les animaux exotiques
 - 10.10.1. Échographie
 - 10.10.1.1. Oiseaux
 - 10.10.1.2. Petits mammifères
 - 10.10.1.3. Reptiles
 - 10.10.2. Tomographie par ordinateur (CT)
 - 10.10.2.1. Oiseaux
 - 10.10.2.2. Petits animaux
 - 10.10.2.3. Reptiles
 - 10.10.3. Imagerie par résonance magnétique (IRM)

07

Pratique Clinique

Après avoir passé la période d'enseignement en ligne, le programme comprend une période de formation pratique dans une clinique vétérinaire de premier plan. L'étudiant bénéficiera du soutien d'un tuteur qui l'accompagnera tout au long du processus, tant dans la préparation que dans le développement de la pratique clinique.





“

Ce programme vous permettra d'apprendre tout en rencontrant de vrais patients dans une clinique spécialisée, équipée de la meilleure technologie de radiodiagnostic"


La Formation Pratique de ce programme en Radiologie Vétérinaire chez les Petits Animaux consiste en un stage pratique dans un centre vétérinaire de référence, d'une durée de 3 semaines, du lundi au vendredi, avec 8 heures continues d'apprentissage pratique. Ce stage lui permettra de voir des cas réels aux côtés d'une équipe professionnelle de référence dans le domaine vétérinaire, en appliquant les procédures les plus innovantes de la dernière génération.

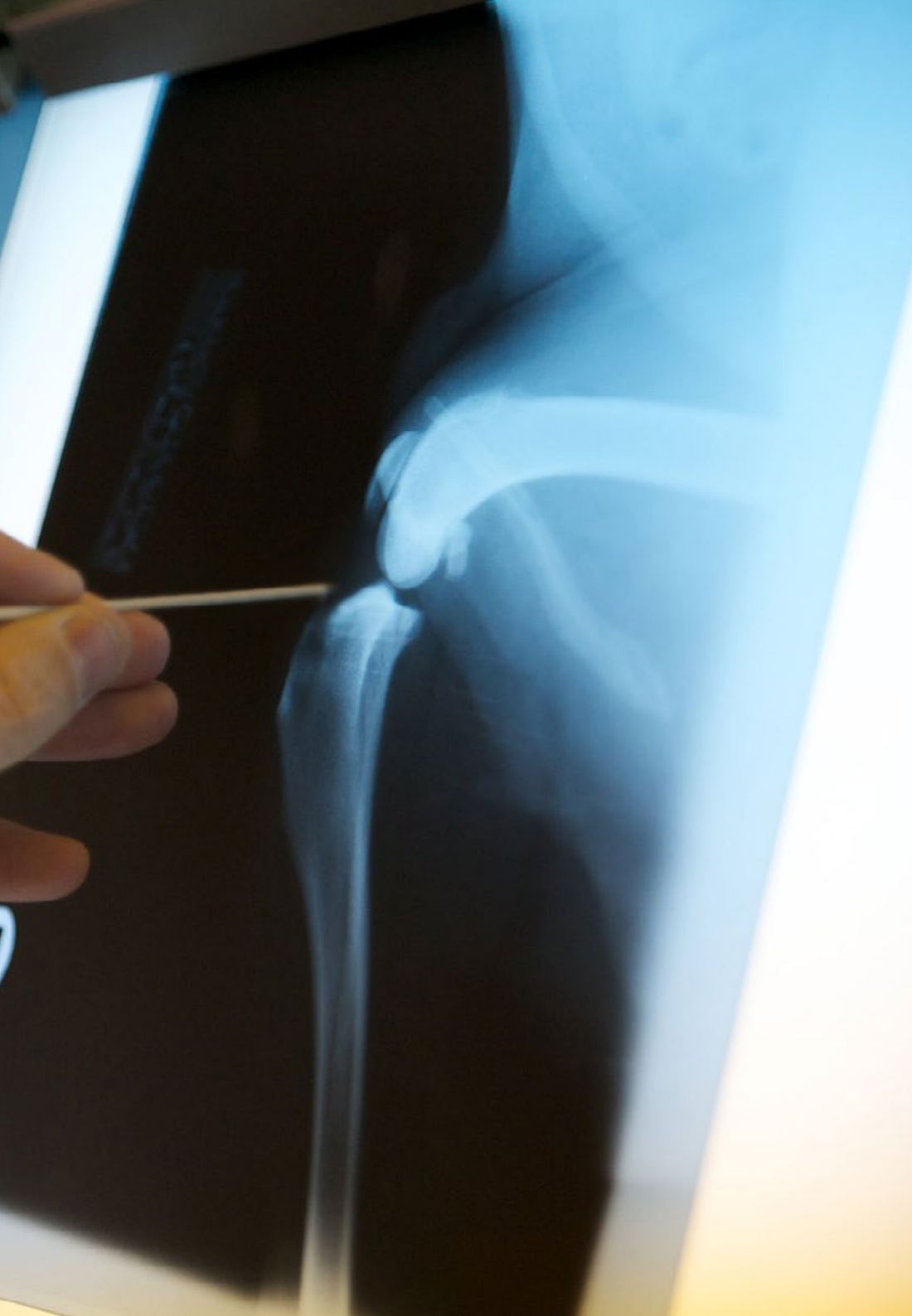Dans cette proposition de formation, de nature totalement pratique, les activités visent à développer et à perfectionner les compétences nécessaires à la prestation de soins vétérinaires dans des domaines et des conditions qui exigent un haut niveau de qualification, et qui sont orientées vers une formation spécifique pour l'exercice de l'activité, dans un environnement sûr et une performance professionnelle élevée.

Tout au long du programme, l'étudiant sera accompagné par un tuteur auxiliaire très réputé. Ce spécialiste sera chargé de superviser ses progrès académiques et pratiques dans un environnement vétérinaire rigoureux et exigeant qui donnera à l'étudiant un accès direct à des cas réels. Ainsi, il apprendra de manière approfondie comment obtenir des diagnostics de qualité à l'aide des équipements radiologiques les plus récents.

L'enseignement pratique sera dispensé avec la participation active de l'étudiant, qui réalisera les activités et les procédures de chaque domaine de compétence (apprendre à apprendre et apprendre à faire), avec l'accompagnement et les conseils des enseignants et d'autres collègues formateurs qui facilitent le travail en équipe et l'intégration multidisciplinaire en tant que compétences transversales pour la pratique en radiologie vétérinaire (apprendre à être et apprendre à être en relation avec les autres).

Les procédures décrites ci-dessous constitueront la base de la partie pratique de la formation et leur mise en œuvre dépendront de la disponibilité et de la charge de travail du centre, les activités proposées étant les suivantes:





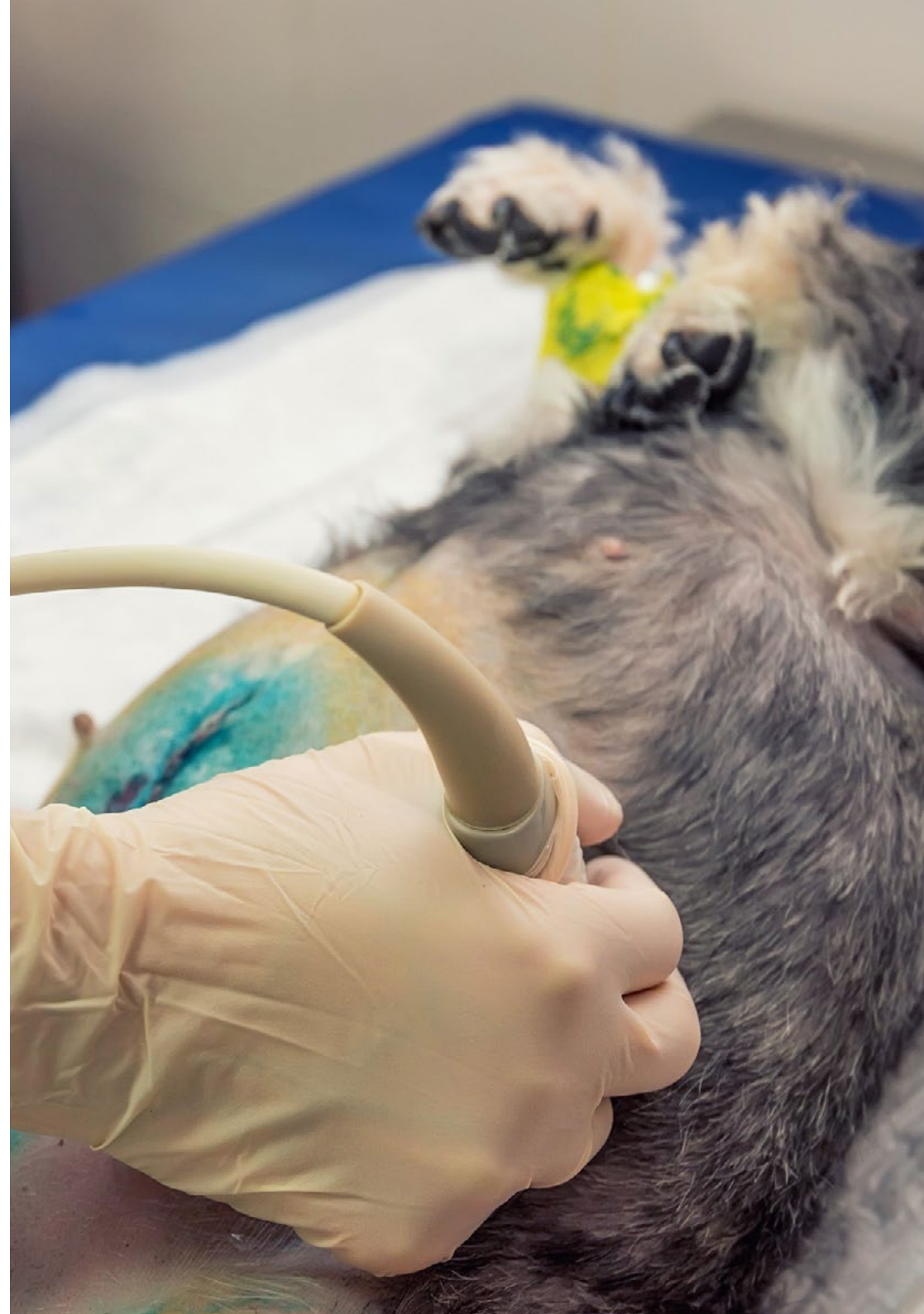Module	Activité pratique
Mise en œuvre des Rayonnements ionisants à des fins de diagnostic	Interpréter les résultats diagnostiques de la radiologie vétérinaire
	Exploiter les films radiologiques afin d'obtenir des images de meilleure qualité
Facteurs limitant le diagnostic radiologique	Identifier les altérations dans la perception de l'image radiologique: paréidolie, grossissement et distorsion
	Étudier les difficultés du diagnostic radiologique en fonction du facteur temps: régions mobiles, régions immobiles, flou, anesthésie en radiologie, positionneurs radiologiques, etc
	Maîtriser les limites du diagnostic radiologique en fonction du facteur tension: densité de la région radiographiée, contraste, netteté, régions anatomiques, etc
Tendances de la Radioprotection dans les soins Vétérinaires aux Petits Animaux	Utiliser un blindage, un collimateur et des tabliers en plomb pour le contrôle de la sécurité dans le service de radiologie vétérinaire
	Manipuler en toute sécurité les appareils à rayons X
	Mettre en œuvre une protection radiologique spécifique dans le cadre du radiodiagnostic
Radiodiagnostic sur différentes parties du corps de l'animal	Analyser l'imagerie radiologique physiologique de l'appareil cardio-vasculaire
	Diagnostiquer les maladies pulmonaires acquises par radiologie: pathologies structurales, pathologies infectieuses, pathologies inflammatoires et néoplasmes
	Aborder les maladies neurologiques par des méthodes radiologiques telles que les maladies métaboliques, nutritionnelles et congénitales
	Utiliser l'imagerie radiologique pour diagnostiquer l'arthrite et la polyarthrite chez l'animal
Autres méthodes d'imagerie diagnostique d'aujourd'hui et leurs applications pour les animaux exotiques	Appliquer le diagnostic par ultrasons à la cavité abdominale, cardiaque, thoracique, aux voies fistuleuses et aux masses d'origine inconnue
	Effectuer des examens radiographiques d'animaux exotiques, en particulier du crâne et du squelette axial
	Utiliser la tomographie assistée par ordinateur et l'imagerie par résonance magnétique pour renforcer les conclusions du diagnostic radiologique

Assurance responsabilité civile

La principale préoccupation de cette institution est de garantir la sécurité des stagiaires et des autres collaborateurs nécessaires aux processus de formation pratique dans l'entreprise. Parmi les mesures destinées à atteindre cet objectif figure la réponse à tout incident pouvant survenir au cours de la formation d'apprentissage.

Pour ce faire, cette université s'engage à souscrire une assurance responsabilité civile pour couvrir toute éventualité pouvant survenir pendant le séjour au centre de stage.

Cette police d'assurance couvrant la responsabilité civile des stagiaires doit être complète et doit être souscrite avant le début de la période de formation pratique. Ainsi, le professionnel n'a pas à se préoccuper des imprévus et bénéficiera d'une couverture jusqu'à la fin du stage pratique dans le centre.



Conditions générales de la formation pratique

Les conditions générales de la Convention de Stage pour le programme sont les suivantes:

1. TUTEUR: Pendant le Mastère Hybride, l'étudiant se verra attribuer deux tuteurs qui l'accompagneront tout au long du processus, en résolvant tous les doutes et toutes les questions qui peuvent se poser. D'une part, il y aura un tuteur professionnel appartenant au centre de placement qui aura pour mission de guider et de soutenir l'étudiant à tout moment. D'autre part, un tuteur académique sera également assigné à l'étudiant, et aura pour mission de coordonner et d'aider l'étudiant tout au long du processus, en résolvant ses doutes et en lui facilitant tout ce dont il peut avoir besoin. De cette manière, le professionnel sera accompagné à tout moment et pourra consulter les doutes qui pourraient surgir, tant sur le plan pratique que sur le plan académique.

2. DURÉE: le programme de formation pratique se déroulera sur trois semaines continues, réparties en journées de 8 heures, cinq jours par semaine. Les jours de présence et l'emploi du temps relèvent de la responsabilité du centre, qui en informe dûment et préalablement le professionnel, et suffisamment à l'avance pour faciliter son organisation.

3. ABSENCE: En cas de non présentation à la date de début du Mastère Hybride, l'étudiant perdra le droit au stage sans possibilité de remboursement ou de changement de dates. Une absence de plus de deux jours au stage, sans raison médicale justifiée, entraînera l'annulation du stage et, par conséquent, la résiliation automatique du contrat. Tout problème survenant au cours du séjour doit être signalé d'urgence au tuteur académique.

4. CERTIFICATION: Les étudiants qui achèvent avec succès le Mastère Hybride recevront un certificat accréditant le séjour pratique dans le centre en question.

5. RELATION DE TRAVAIL: le Mastère Hybride ne constituera en aucun cas une relation de travail de quelque nature que ce soit.

6. PRÉREQUIS: certains centres peuvent être amenés à exiger des références académiques pour suivre le Mastère Hybride. Dans ce cas, il sera nécessaire de le présenter au département de formations de TECH afin de confirmer l'affectation du centre choisi.

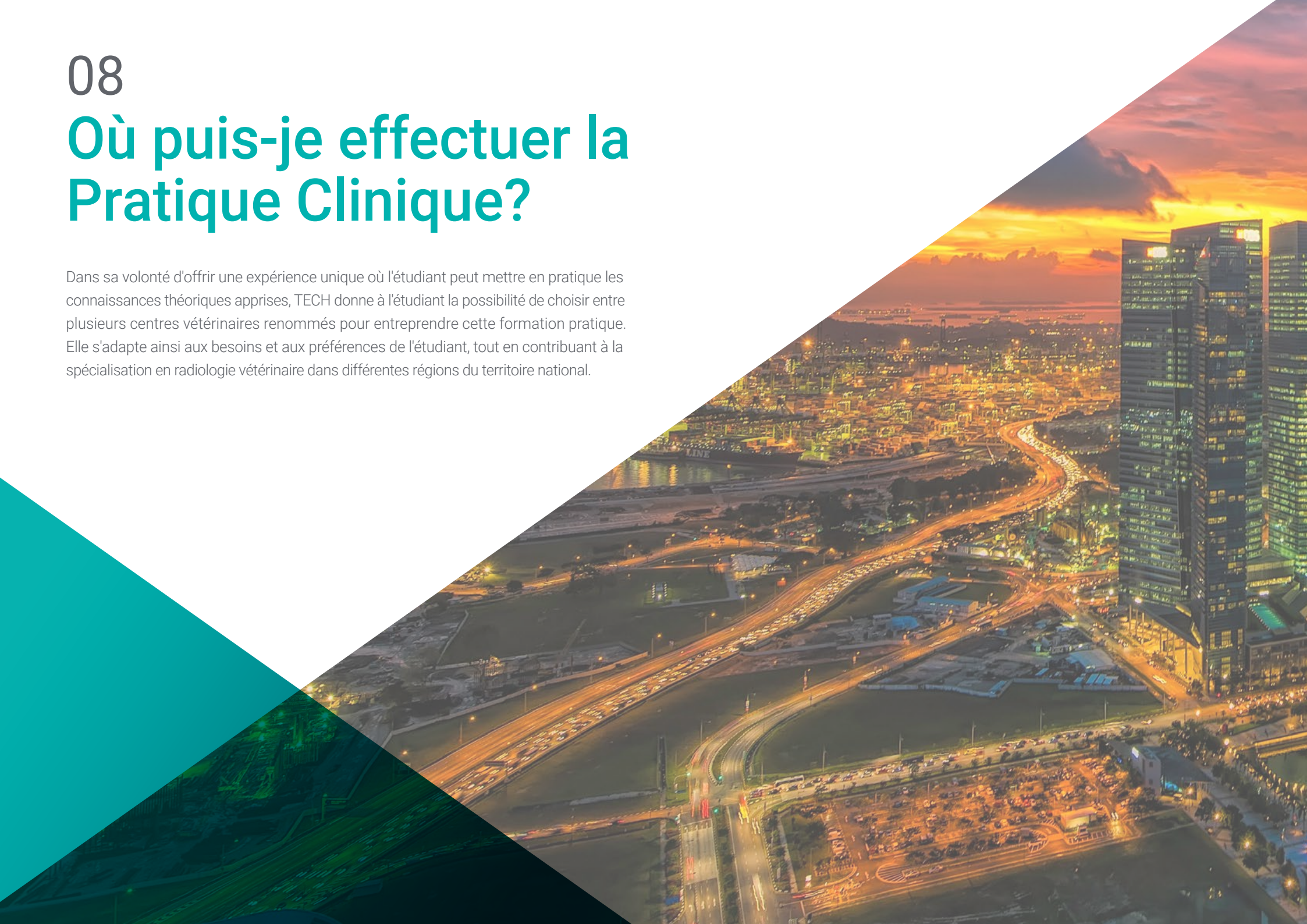7. NON INCLUS: Le mastère Hybride n'inclut aucun autre élément non mentionné dans les présentes conditions. Par conséquent, il ne comprend pas l'hébergement, le transport vers la ville où le stage a lieu, les visas ou tout autre avantage non décrit.

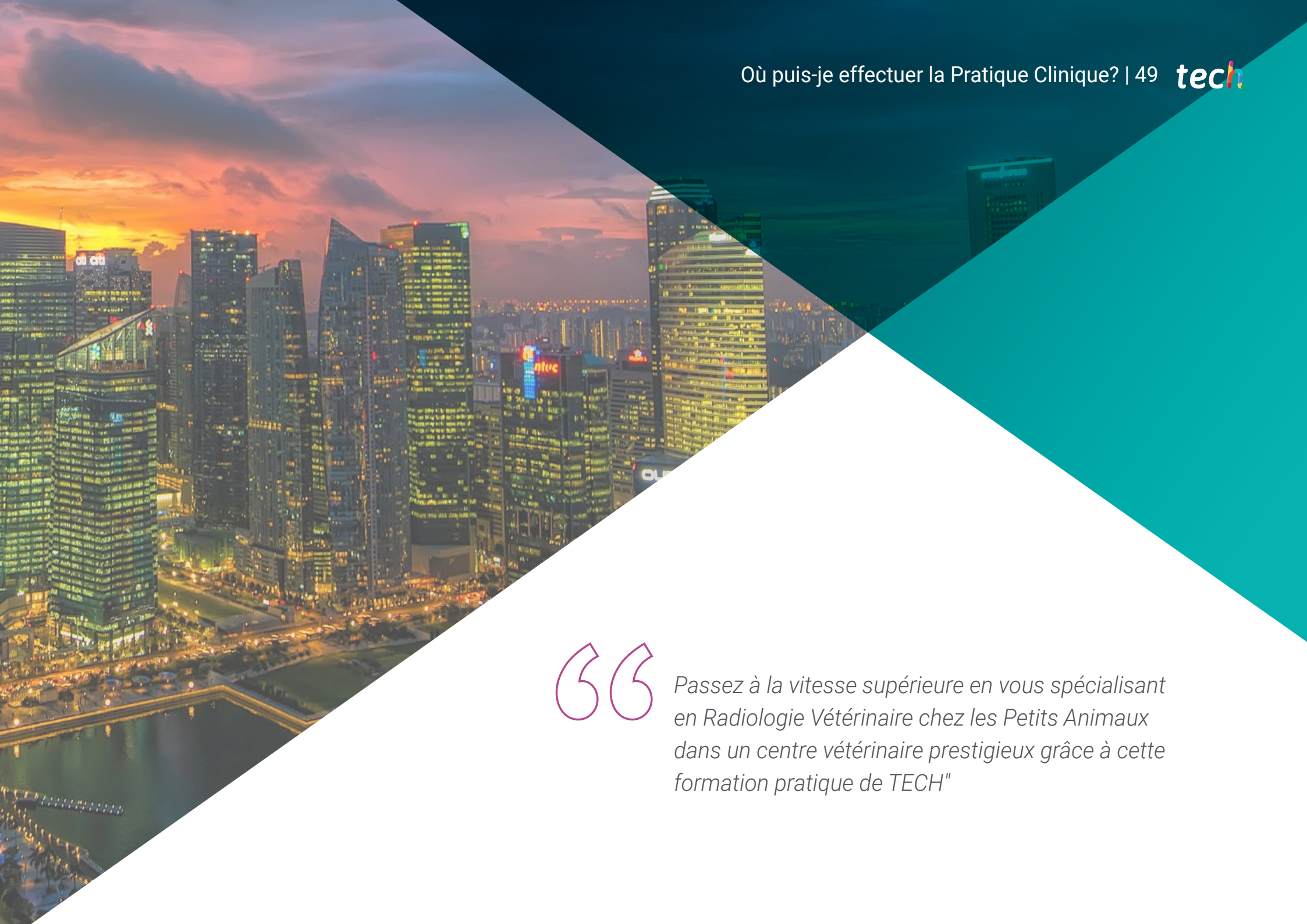Toutefois, les étudiants peuvent consulter leur tuteur académique en cas de doutes ou de recommandations à cet égard. Ce dernier lui fournira toutes les informations nécessaires pour faciliter les démarches.

08

Où puis-je effectuer la Pratique Clinique?

Dans sa volonté d'offrir une expérience unique où l'étudiant peut mettre en pratique les connaissances théoriques apprises, TECH donne à l'étudiant la possibilité de choisir entre plusieurs centres vétérinaires renommés pour entreprendre cette formation pratique. Elle s'adapte ainsi aux besoins et aux préférences de l'étudiant, tout en contribuant à la spécialisation en radiologie vétérinaire dans différentes régions du territoire national.





“

Passez à la vitesse supérieure en vous spécialisant en Radiologie Vétérinaire chez les Petits Animaux dans un centre vétérinaire prestigieux grâce à cette formation pratique de TECH"

Les étudiants peuvent suivre la partie pratique de ce Mastère Hybride dans les centres suivants:



Vétérinaire

Madrid Este Hospital Veterinario

Pays: Espagne
Ville: Madrid

Adresse: Paseo de la Democracia, 10, 28850 Torrejón de Ardoz, Madrid

Centre vétérinaire offrant des soins 24 heures sur 24 avec des services de chirurgie, de soins intensifs, d'hospitalisation et d'imagerie diagnostique.

Formations pratiques connexes:

- Anesthésiologie vétérinaire
- Chirurgie Vétérinaire des Petits Animaux



Vétérinaire

Hospital Artemisa Cañaveral

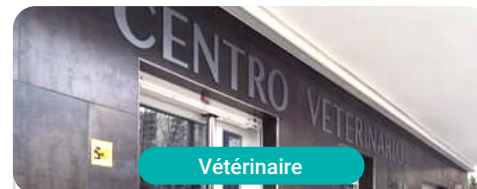Pays: Espagne
Ville: Madrid

Adresse: Francisco Grande Covian, local 1, 28052 Madrid

Hôpital vétérinaire spécialisé dans les soins généraux et l'assistance d'urgence 24 heures sur 24.

Formations pratiques connexes:

- Anesthésiologie Vétérinaire
- Chirurgie Vétérinaire des Petits Animaux



Vétérinaire

Supervet

Pays: Espagne
Ville: Madrid

Adresse: Calle de Fermín Caballero, 56, posterior, 28034 Madrid

Centre spécialisé dans les thérapies alternatives telles que l'homéopathie, l'acupuncture, la thérapie, le laser ou la magnétothérapie.

Formations pratiques connexes:

- Maladies infectieuses des petits animaux
- Radiologie Vétérinaire des Petits Animaux



Vétérinaire

Hospital Veterinario Conde Orgaz

Pays: Espagne
Ville: Madrid

Adresse: Av. de Machupichu, 59, 28043 Madrid
Hôpital vétérinaire ouvert 24 heures sur 24

spécialisé dans les techniques de pointe

en matière de soins aux animaux

Formations pratiques connexes:

- Radiologie Vétérinaire des Petits Animaux
- Urgences Vétérinaires des Petits Animaux



Vétérinaire

Hospital Veterinario Moncan MiVet


Pays: Espagne
Ville: Madrid

Adresse: Av. del Monasterio de El Escorial, 55, Fuencarral-El Pardo, 28949 Madrid

Hôpital vétérinaire spécialisé dans la prise en charge globale des animaux malades et des problèmes cliniques difficiles à diagnostiquer.

Formations pratiques connexes:

- Traumatologie et Chirurgie Orthopédique Vétérinaire
- Urgences Vétérinaires des Petits Animaux



Vétérinaire

Hospital Veterinario Alberto Alcocer

Pays: Espagne
Ville: Madrid

Adresse: Av. de Alberto Alcocer, 45, 28016 Madrid

Hôpital Vétérinaire général et ouvert 24 heures sur 24, situé dans le centre de Madrid.

Formations pratiques connexes:

- MBA en Gestion et Direction de Centres Vétérinaires
- Radiologie Vétérinaire des Petits Animaux



Vétérinaire

Hospital Veterinario Avenida MiVet

Pays: Espagne
Ville: Biscaye

Adresse: Sabino Arana Etorbidea, 18 48013 Bilbao, Bizkaia

Clinique vétérinaire générale avec service 24 heures sur 24

Formations pratiques connexes:

- Anesthésiologie Vétérinaire
- Urgences Vétérinaires des Petits Animaux



Vétérinaire

Centro Veterinario Animal-Vetx El Saladillo

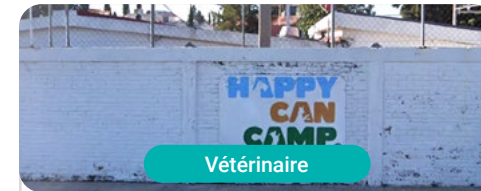Pays: Espagne
Ville: Huelva

Adresse: Cam. del Saladillo, 3, 21007 Huelva

Clinique vétérinaire spécialisée dans la Chirurgie Générale, la Médecine Féline et la Médecine des Animaux Exotiques

Formations pratiques connexes:

- Chirurgie Vétérinaire des Petits Animaux
- Échographie des Petits Animaux



Vétérinaire

Happy Can Camp


Pays Ville
Mexique Puebla

Adresse: Km 4.5 de la Recta a Cholula,
esquina con Luis Echeverría, Bello Horizonte,
72170, Puebla

Clinique et hôtel vétérinaire

Formations pratiques connexes:

- Radiologie Vétérinaires des Petits Animaux
- Ophtalmologie Vétérinaire des Petits Animaux



Vétérinaire

Pets, Life & Care

Pays Ville
Mexique Nuevo León

Adresse: Av. Cabezada 10701-L12
Barrio acero C.P 64102

Hôpital Vétérinaire de Soins Complets

Formations pratiques connexes:

- Échographie des Petits Animaux
- Urgences Vétérinaires des Petits Animaux



Vétérinaire

Hospital Veterinario Reynoso

Pays Ville
Mexique Mexique

Adresse: Guillermo roja No.201 Col. Federal
Toluca Edomex

Hôpital vétérinaire hautement spécialisé

Formations pratiques connexes:

- Anesthésiologie et médecine Vétérinaire
- MBA en Gestion et Direction de Centres Vétérinaires



Vétérinaire

Centro Veterinario CIMA

Pays Ville
Mexique Ville de México

Adresse: Av. Vía Adolfo López Mateos 70,
Jardines de San Mateo, 53240 Naucalpan
de Juárez, CDMX, Méx.
Centre de soins cliniques pour animaux de
compagnie

Formations pratiques connexes:

- Médecine Interne des Petits Animaux
- Oncologie Vétérinaire des Petits Animaux





Clínica Veterinaria Panda

Pays: Argentine
Ville: Ville Autonome de Buenos Aires

Adresse: Ruiz Huidobro 4771 Saavedra, Ciudad de Buenos Aires

Clinique Vétérinaire Panda avec 25 ans d'expérience et avec cinq succursales distribuées dans la Ville de Buenos Aires

Formations pratiques connexes:

- Médecine Interne des Petits Animaux
- MBA en Gestion Commerciale et Ventes



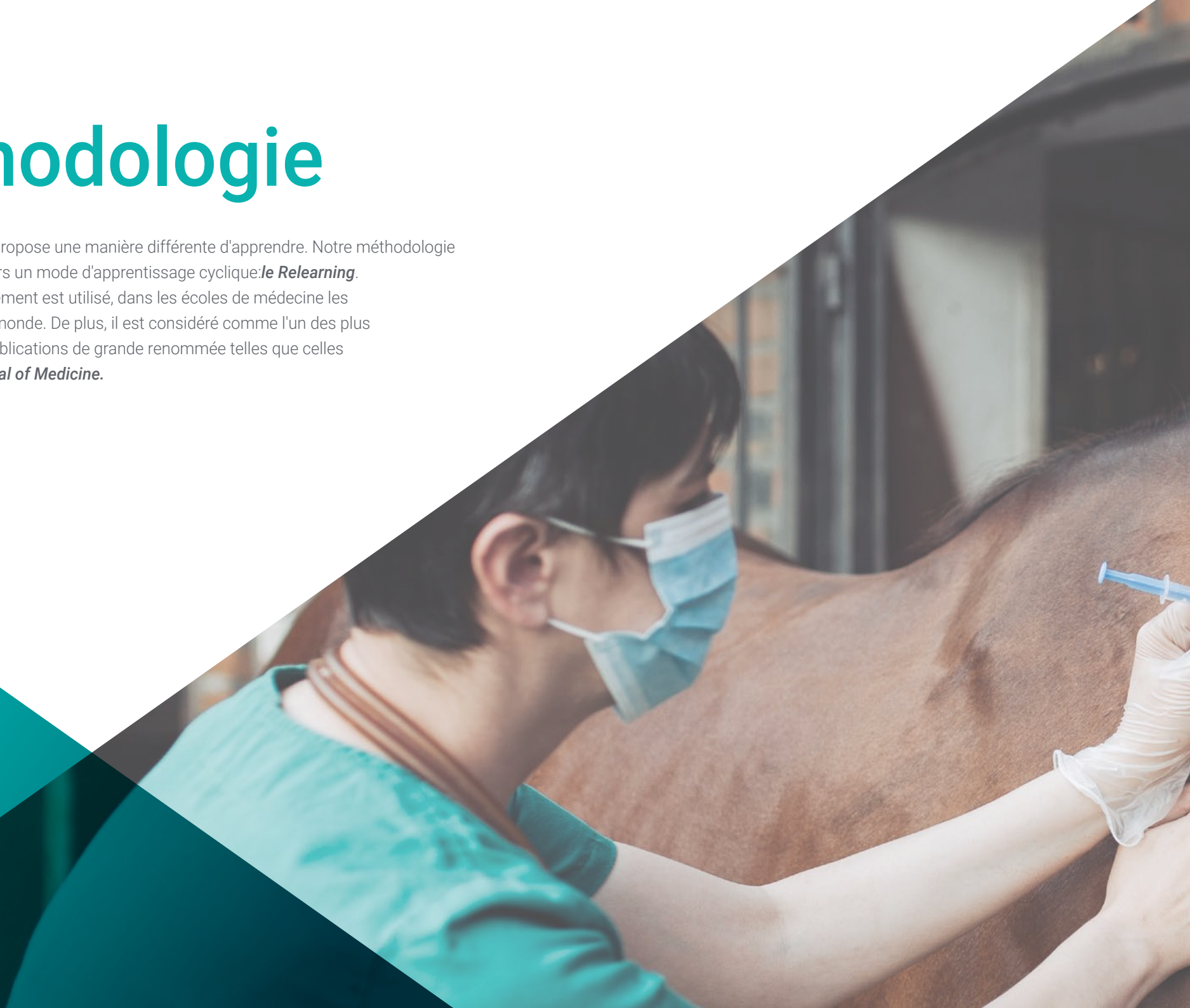Boostez votre carrière professionnelle grâce à un enseignement holistique, qui vous permet de progresser à la fois sur le plan théorique et pratique"

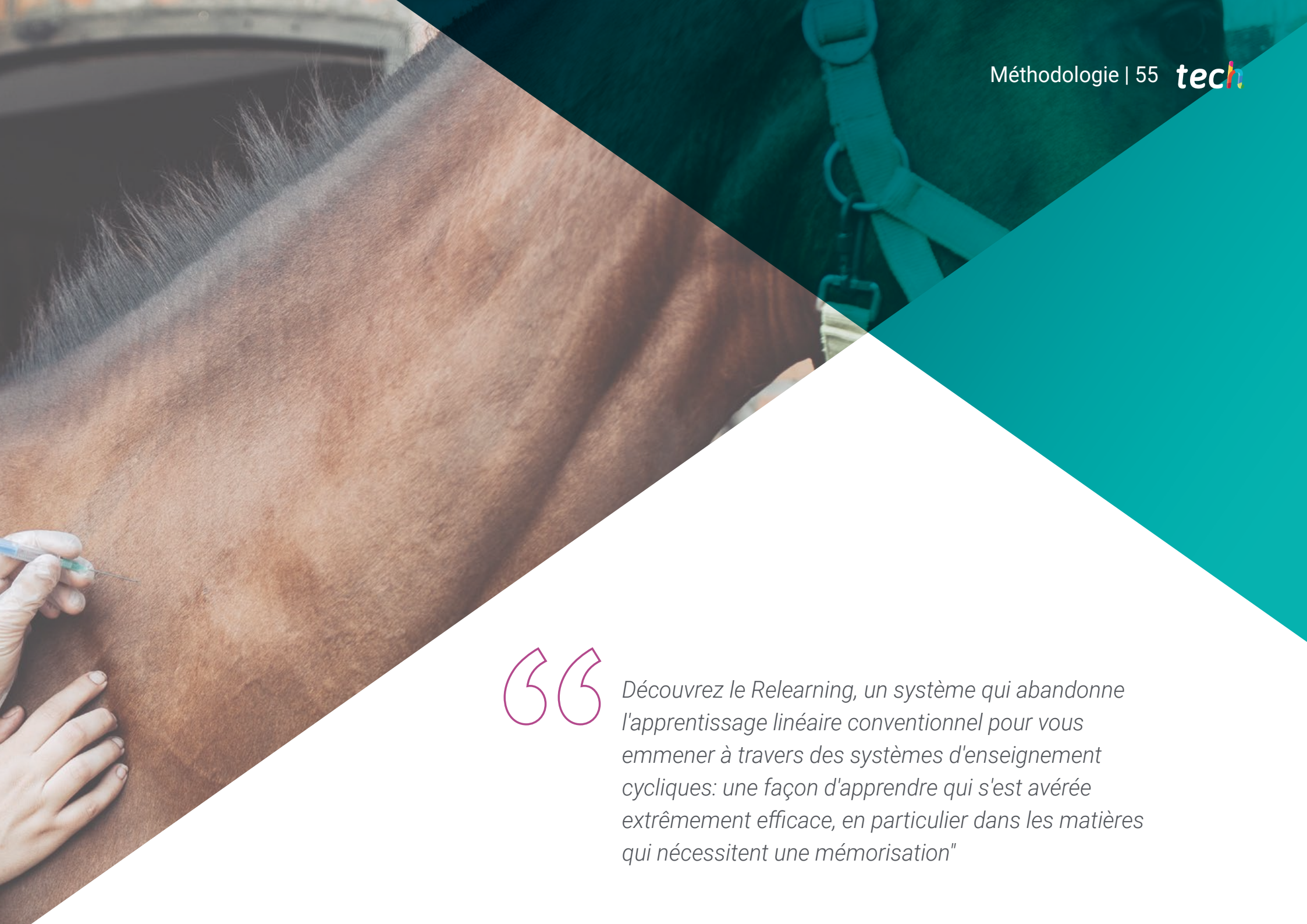09

Méthodologie

Cette formation vous propose une manière différente d'apprendre. Notre méthodologie est développée à travers un mode d'apprentissage cyclique: **le Relearning**.

Ce système d'enseignement est utilisé, dans les écoles de médecine les plus prestigieuses du monde. De plus, il est considéré comme l'un des plus efficaces: selon des publications de grande renommée telles que celles du **New England Journal of Medicine**.





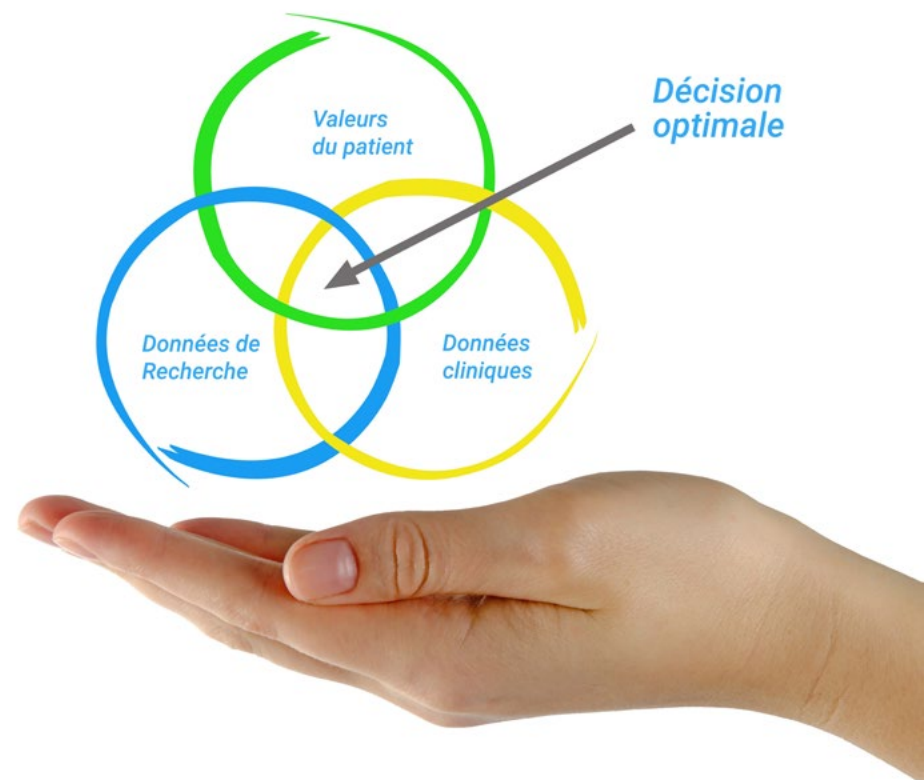“

Découvrez le Relearning, un système qui abandonne l'apprentissage linéaire conventionnel pour vous emmener à travers des systèmes d'enseignement cycliques: une façon d'apprendre qui s'est avérée extrêmement efficace, en particulier dans les matières qui nécessitent une mémorisation"

À TECH, nous utilisons la méthode des cas

Face à une situation donnée, que doit faire un professionnel? Tout au long du programme, vous serez confronté à de multiples cas cliniques simulés, basés sur des patients réels, dans lesquels vous devrez enquêter, établir des hypothèses et, enfin, résoudre la situation. Il existe de nombreuses preuves scientifiques de l'efficacité de cette méthode. Les spécialistes apprennent mieux, plus rapidement et plus durablement dans le temps.

Avec TECH, vous ferez l'expérience d'une méthode d'apprentissage qui révolutionne les fondements des universités traditionnelles du monde entier.



Selon le Dr Gérvas, le cas clinique est la présentation commentée d'un patient, ou d'un groupe de patients, qui devient un "cas", un exemple ou un modèle illustrant une composante clinique particulière, soit en raison de son pouvoir pédagogique, soit en raison de sa singularité ou de sa rareté. Il est essentiel que le cas soit ancré dans la vie professionnelle actuelle, en essayant de recréer les conditions réelles de la pratique professionnelle vétérinaire.

“

Saviez-vous que cette méthode a été développée en 1912 à Harvard pour les étudiants en Droit? La méthode des cas consiste à présenter aux apprenants des situations réelles complexes pour qu'ils s'entraînent à prendre des décisions et pour qu'ils soient capables de justifier la manière de les résoudre. En 1924, elle a été établie comme une méthode d'enseignement standard à Harvard"

L'efficacité de la méthode est justifiée par quatre acquis fondamentaux:

1. Les vétérinaires qui suivent cette méthode parviennent non seulement à assimiler les concepts, mais aussi à développer leur capacité mentale au moyen d'exercices pour évaluer des situations réelles et appliquer leurs connaissances.
2. L'apprentissage est solidement traduit en compétences pratiques ce qui permet à l'étudiant de mieux s'intégrer dans le monde réel.
3. Grâce à l'utilisation de situations issues de la réalité, on obtient une assimilation plus simple et plus efficace des idées et des concepts.
4. Le sentiment d'efficacité de l'effort investi devient un stimulus très important pour les vétérinaire, qui se traduit par un plus grand intérêt pour l'apprentissage et une augmentation du temps consacré au travail sur le cours.



Relearning Methodology

TECH renforce l'utilisation de la méthode des cas avec la meilleure méthodologie d'enseignement 100% en ligne du moment: Relearning.

Cette université est la première au monde à combiner des études de cas cliniques avec un système d'apprentissage 100% en ligne basé sur la répétition, combinant un minimum de 8 éléments différents dans chaque leçon, ce qui constitue une véritable révolution par rapport à la simple étude et analyse de cas.



Le vétérinaire apprendra par le biais de cas réels et de la résolution de situations complexes dans des environnements d'apprentissage simulés. Ces simulations sont développées à l'aide de logiciels de pointe pour faciliter l'apprentissage par immersion.

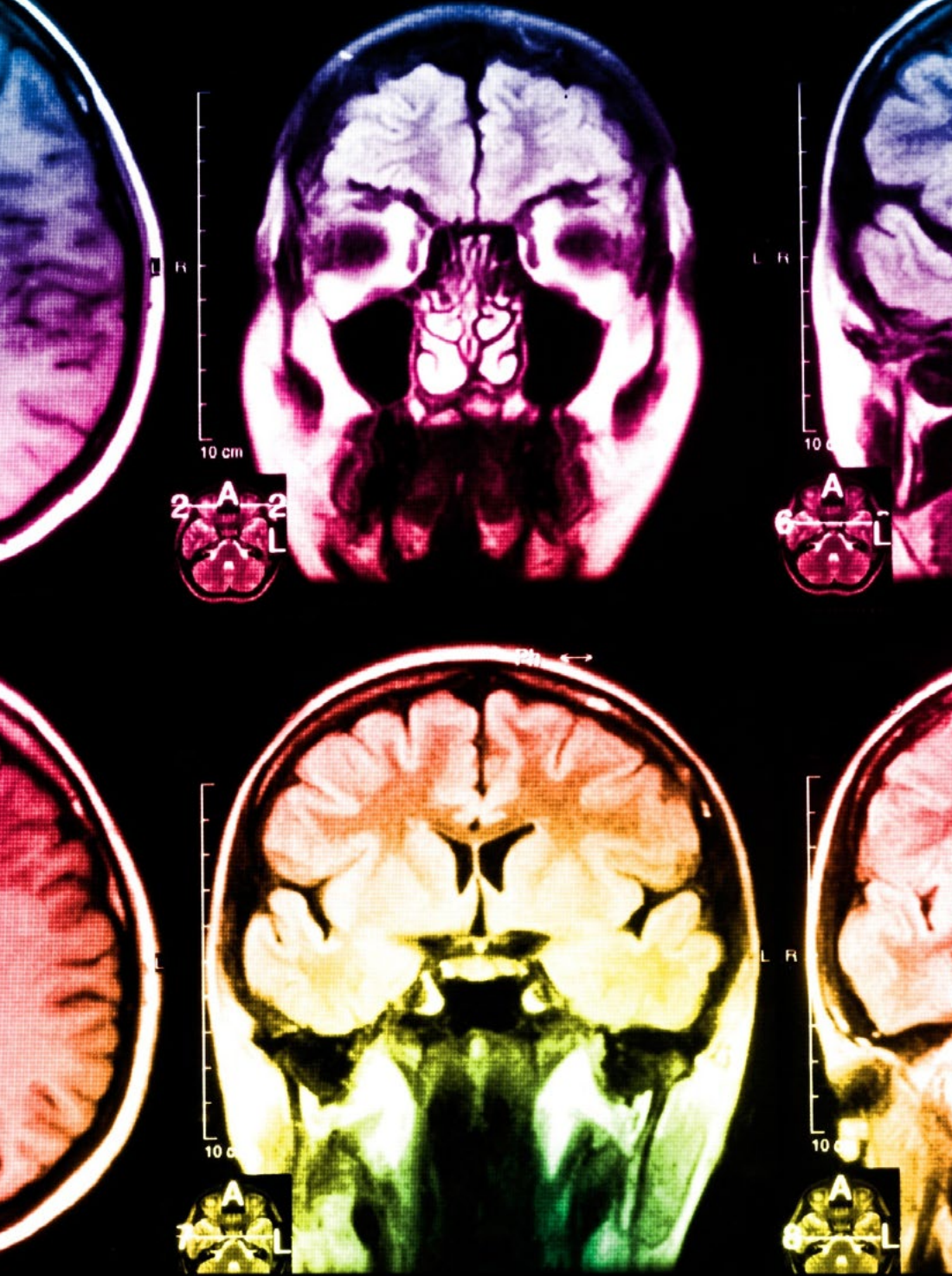Selon les indicateurs de qualité de la meilleure université en ligne du monde hispanophone (Columbia University). La méthode Relearning, à la pointe de la pédagogie mondiale, a réussi à améliorer le niveau de satisfaction globale des professionnels finalisant leurs études.

Cette méthodologie a permis de former plus de 65.000 vétérinaires avec un succès sans précédent dans toutes les spécialités cliniques, quelle que soit la charge chirurgicale. Notre méthodologie d'enseignement est développée dans un environnement très exigeant, avec un corps étudiant universitaire au profil socio-économique élevé et dont l'âge moyen est de 43,5 ans.

Le Relearning vous permettra d'apprendre avec moins d'efforts et plus de performance, en vous impliquant davantage dans votre formation, en développant un esprit critique, en défendant des arguments et en contrastant des opinions: une équation directe vers le succès.

Dans notre programme, l'apprentissage n'est pas un processus linéaire mais il se déroule en spirale (nous apprenons, désapprenons, oublions et réapprenons). Par conséquent, ils combinent chacun de ces éléments de manière concentrique.

Selon les normes internationales les plus élevées, la note globale de notre système d'apprentissage est de 8,01.



Ce programme offre le meilleur matériel pédagogique, soigneusement préparé pour les professionnels:



Support d'étude

Tous les contenus didactiques sont créés par les spécialistes qui enseignent les cours. Ils ont été conçus en exclusivité pour la formation afin que le développement didactique soit vraiment spécifique et concret.

Ces contenus sont ensuite appliqués au format audiovisuel, pour créer la méthode de travail TECH en ligne. Tout cela, élaboré avec les dernières techniques afin d'offrir des éléments de haute qualité dans chacun des supports qui sont mis à la disposition de l'apprenant.



Les dernières techniques et procédures en vidéo

À TECH, nous vous rapprochons des dernières techniques, des dernières avancées pédagogiques et de l'avant-garde des techniques et procédures vétérinaires actuelles. Tout cela, à la première personne, expliqué et détaillé rigoureusement pour atteindre une compréhension complète et une assimilation optimale. Et surtout, vous pouvez les regarder autant de fois que vous le souhaitez.



Résumés interactifs

Nous présentons les contenus de manière attrayante et dynamique dans des dossiers multimédias comprenant des fichiers audios, des vidéos, des images, des diagrammes et des cartes conceptuelles afin de consolider les connaissances.

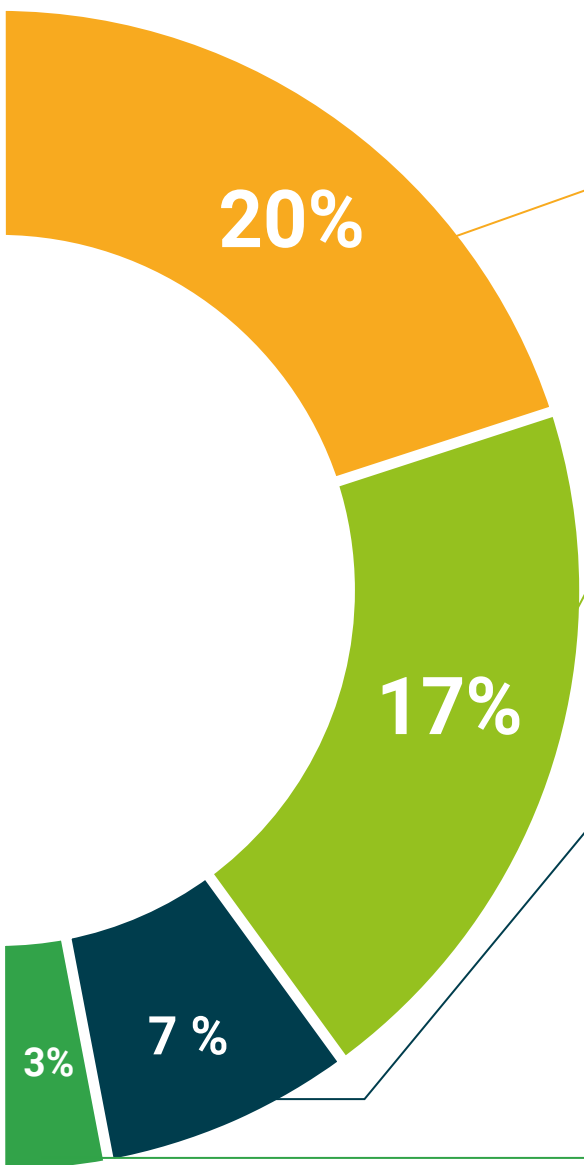
Ce système éducatif unique pour la présentation de contenu multimédia a été récompensé par Microsoft en tant que "European Success Story".



Bibliographie complémentaire

Articles récents, documents de consensus et directives internationales, entre autres. Dans la bibliothèque virtuelle de TECH, l'étudiant aura accès à tout ce dont il a besoin pour compléter sa formation.





Études de cas dirigées par des experts

Un apprentissage efficace doit nécessairement être contextuel. Pour cette raison, TECH présente le développement de cas réels dans lesquels l'expert guidera l'étudiant à travers le développement de la prise en charge et la résolution de différentes situations: une manière claire et directe d'atteindre le plus haut degré de compréhension.



Testing & Retesting

Les connaissances de l'étudiant sont périodiquement évaluées et réévaluées tout au long du programme, par le biais d'activités et d'exercices d'évaluation et d'auto-évaluation, afin que l'étudiant puisse vérifier comment il atteint ses objectifs.



Cours magistraux

Il existe des preuves scientifiques de l'utilité de l'observation par un tiers expert. La méthode "Learning from an Expert" renforce les connaissances et la mémoire, et donne confiance dans les futures décisions difficiles.



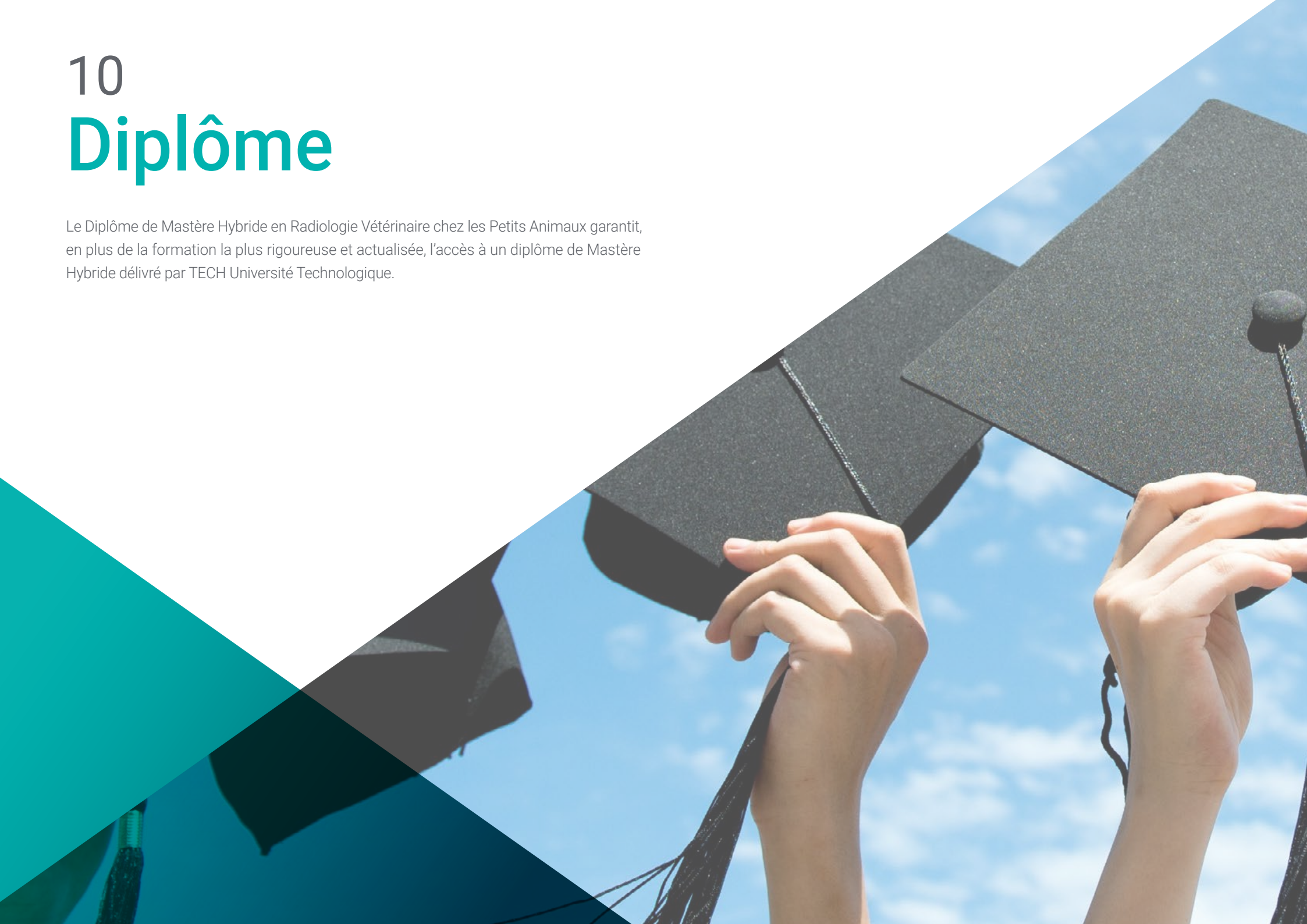Guides d'action rapide

À TECH nous vous proposons les contenus les plus pertinents du cours sous forme de feuilles de travail ou de guides d'action rapide. Un moyen synthétique, pratique et efficace pour vous permettre de progresser dans votre apprentissage.



10 Diplôme

Le Diplôme de Mastère Hybride en Radiologie Vétérinaire chez les Petits Animaux garantit, en plus de la formation la plus rigoureuse et actualisée, l'accès à un diplôme de Mastère Hybride délivré par TECH Université Technologique.



“

*Terminez ce programme avec succès
et recevez votre diplôme sans avoir à
vous soucier des déplacements ou des
formalités administratives”*

Ce diplôme de **Mastère Hybride en Radiologie Vétérinaire chez les Petits Animaux** contient le programme le plus complet et le plus actuel sur la scène professionnelle et académique.

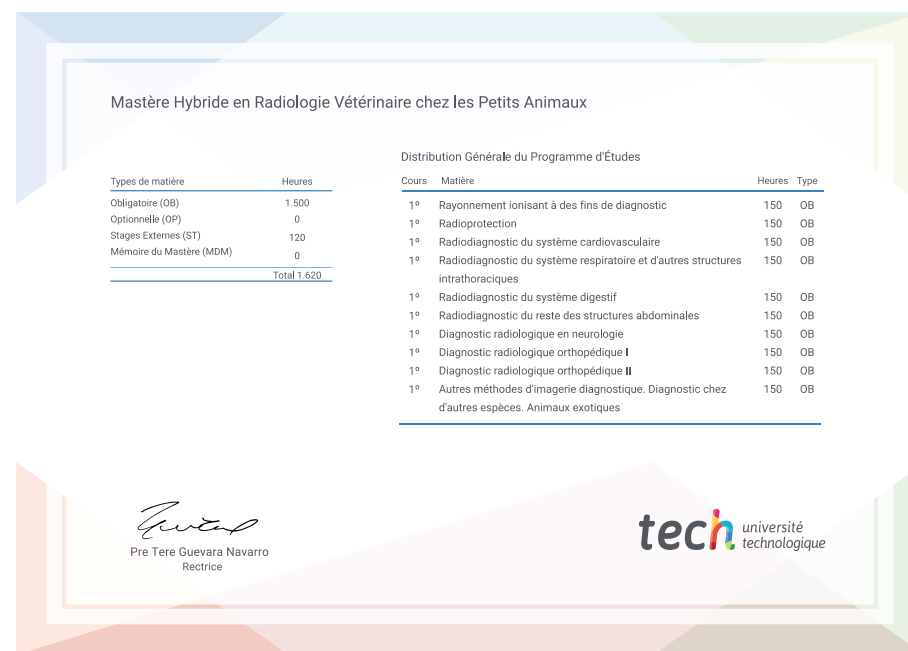
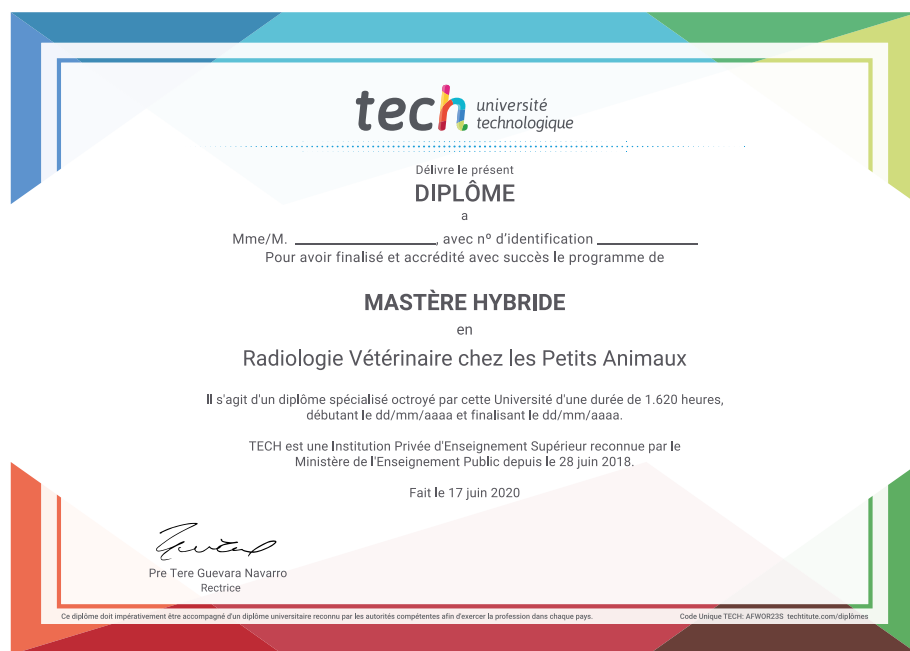Une fois que l'étudiant aura réussi les évaluations, il recevra par courrier, avec accusé de réception, le diplôme de Mastère Hybride correspondant délivré par TECH.

En plus du Diplôme, vous pourrez obtenir un certificat, ainsi qu'une attestation du contenu du programme. Pour ce faire, vous devez contacter votre conseiller académique, qui vous fournira toutes les informations nécessaires.

Diplôme: **Mastère Hybride en Radiologie Vétérinaire chez les Petits Animaux**

Modalité: **Hybride (en ligne + Pratique Clinique)**

Durée: **12 mois**



*Si l'étudiant souhaite que son diplôme version papier possède l'Apostille de La Haye, TECH EDUCATION fera les démarches nécessaires pour son obtention moyennant un coût supplémentaire.

future
santé confiance personnes
éducation information tuteurs
garantie accréditation enseignement
institutions technologie apprentissage
communauté engagement
service personnalisé innovation
connaissance présent qualité
en ligne formation
développement institutions
classe virtuelle langues



Mastère Hybride
Radiologie Vétérinaire
chez les Petits Animaux

Modalité: Hybride (en ligne + Pratique Clinique)

Durée: 12 mois

Qualification: TECH Université Technologique

Mastère Hybride

Radiologie Vétérinaire
chez les Petits Animaux

