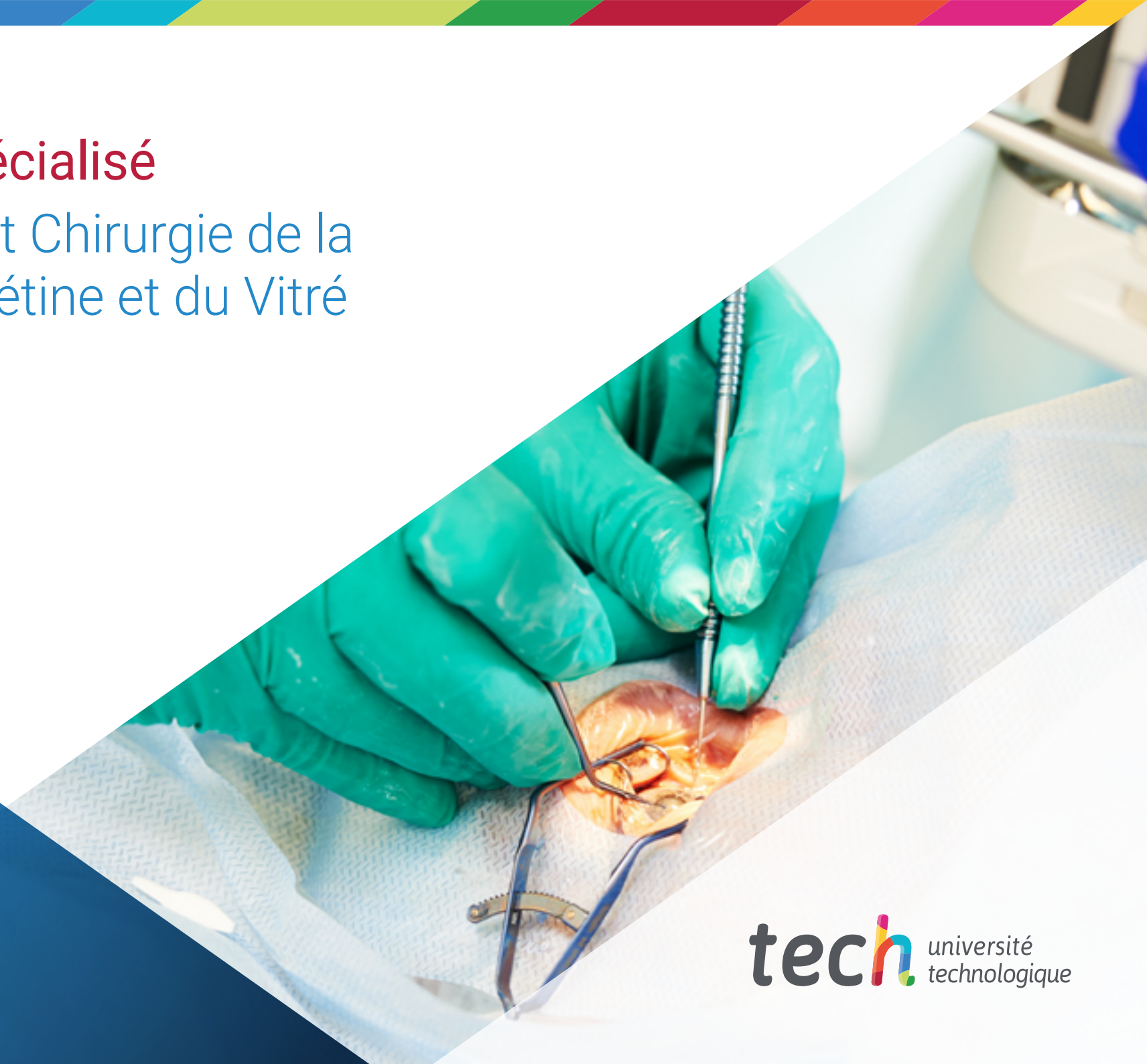

Mastère Spécialisé

Pathologie et Chirurgie de la
Macula, la Rétine et du Vitré





Mastère Spécialisé

Pathologie et Chirurgie de la Macula, la Rétine et du Vitré

- » Modalité: en ligne
- » Durée: 12 mois
- » Qualification: TECH Université Technologique
- » Intensité: 16h/semaine
- » Horaire: à votre rythme
- » Examens: en ligne

Accès au site web: www.techtitute.com/fr/medecine/master/master-pathologie-chirurgie-macula-retine-vitre

Sommaire

01

Présentation

page 4

02

Objectifs

page 8

03

Compétences

page 14

04

Direction de la formation

page 18

05

Structure et contenu

page 24

06

Méthodologie

page 46

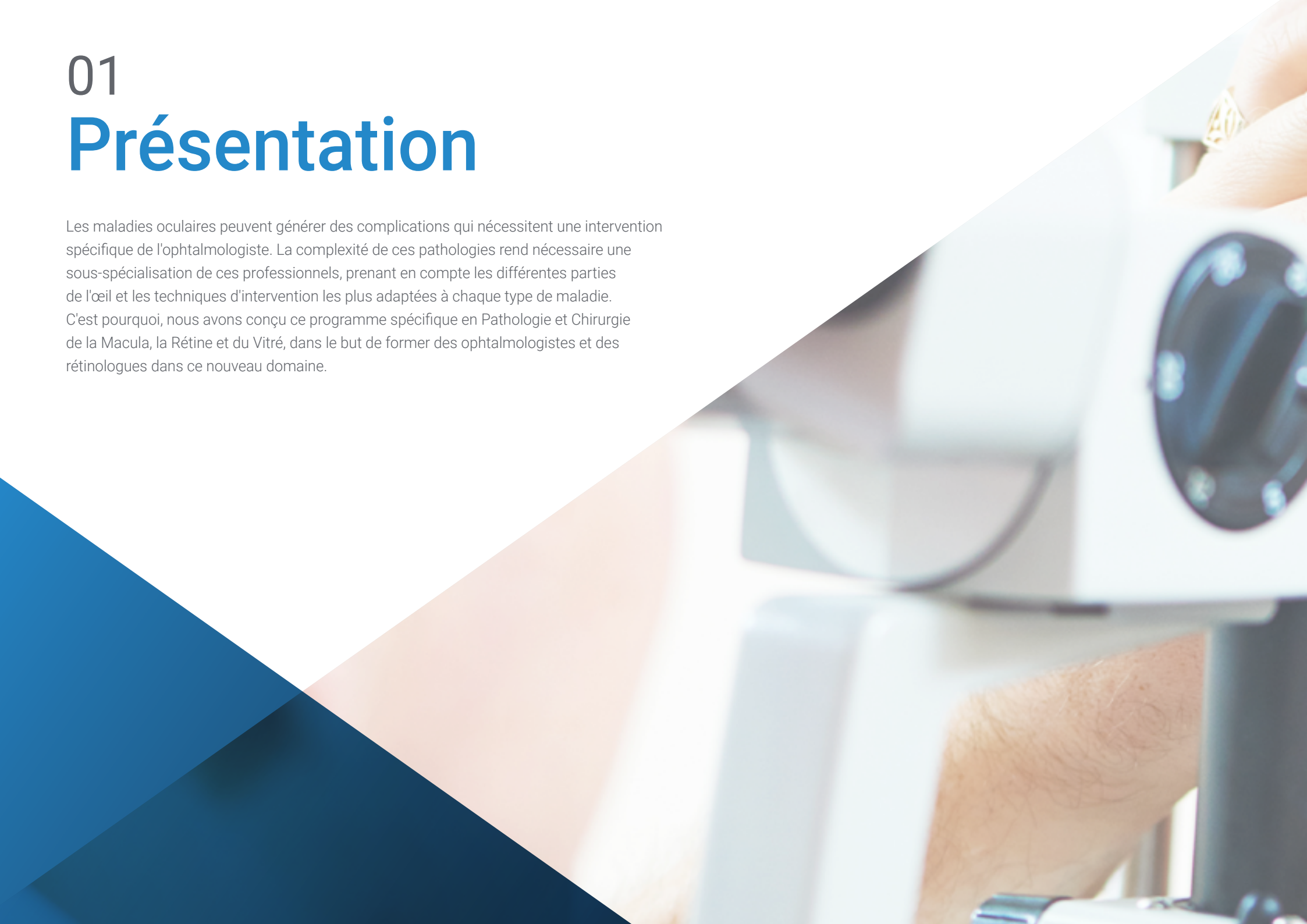07

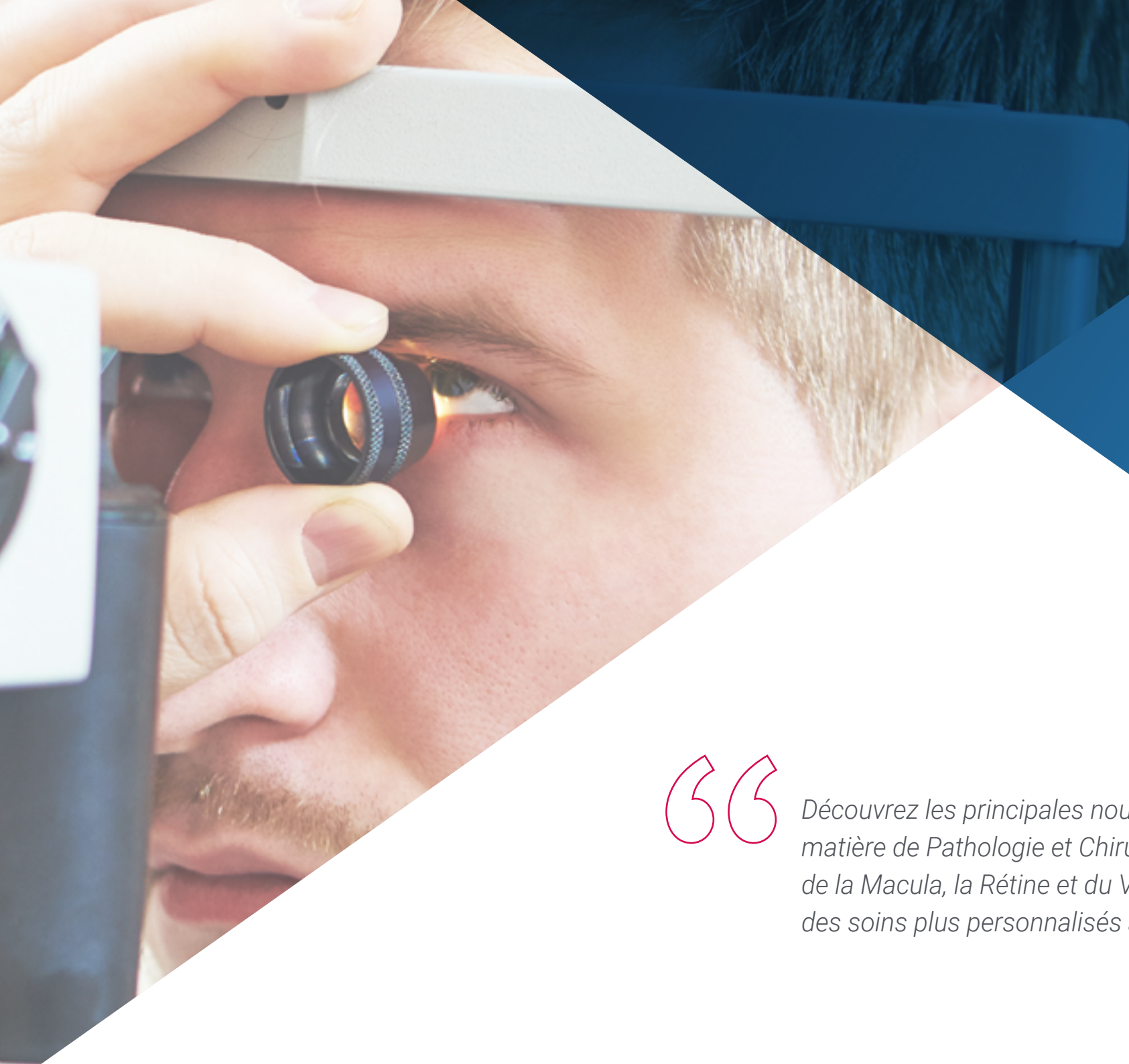Diplôme

page 54

01 Présentation

Les maladies oculaires peuvent générer des complications qui nécessitent une intervention spécifique de l'ophtalmologiste. La complexité de ces pathologies rend nécessaire une sous-spécialisation de ces professionnels, prenant en compte les différentes parties de l'œil et les techniques d'intervention les plus adaptées à chaque type de maladie. C'est pourquoi, nous avons conçu ce programme spécifique en Pathologie et Chirurgie de la Macula, la Rétine et du Vitré, dans le but de former des ophtalmologistes et des rétiniologues dans ce nouveau domaine.





“

Découvrez les principales nouveautés en matière de Pathologie et Chirurgie de la Macula, la Rétine et du Vitré, et offrez des soins plus personnalisés à vos patients"

Ce Mastère Spécialisé en Pathologie et Chirurgie de la Macula, la Rétine et du Vitré, traite en profondeur toutes les sous-spécialités de la rétine, en approfondissant d'autres sujets importants, comme la DMLA (Dégénérescence Maculaire Liée à l'Âge). De plus, les thèmes spécifiques à la chirurgie apportent une valeur supplémentaire à ce projet éducatif, dont l'objectif principal est d'offrir une qualification supérieure et d'un niveau académique élevé, afin de promouvoir la nécessité pour ces professionnels d'étudier et d'accroître leur formation professionnelle.

Concrètement, ce programme traite de manière exhaustive des maladies telles que la DMLA, qui a une large répercussion dans la société et dans la vie quotidienne, ou encore les tumeurs, les uvéites et les infections; pour lesquelles il existe peu de références bibliographiques, de sorte que ce programmes éducatif avancé permettra à nos étudiants d'obtenir des connaissances avancées dans ce domaine.

L'obtention de ce Mastère Spécialisé donnera aux étudiants la sécurité nécessaire à la pratique de la profession, en couvrant des pathologies et des processus chirurgicaux complexes qu'ils pourront ensuite développer dans leur activité clinique et chirurgicale quotidienne. Il constituera également une base de consultation ultérieure sur laquelle ils pourront s'appuyer pour résoudre des cas complexes ou douteux dans leur travail quotidien.

Le Mastère Spécialisé dispose d'un corps enseignant spécialisé en pathologie et en chirurgie oculaires, qui apporte à la fois son expérience pratique dans sa pratique privée quotidienne, et sa longue expérience de l'enseignement au niveau international. En outre, il présente l'avantage d'être une formation 100 % en ligne, de sorte que les étudiants peuvent décider du lieu et de l'heure d'étude. Ainsi, vous pouvez gérer vous-même vos heures d'études de manière flexible.

Ce **Mastère Spécialisé en Pathologie et Chirurgie de la Macula, la Rétine et du Vitré** contient le programme scientifique le plus complet et le plus actuel du marché. Les caractéristiques les plus importantes sont les suivantes:

- ♦ Le développement de plus de 75 cas cliniques présentés par des experts en pathologie et chirurgie oculaire
- ♦ Le contenu graphique, schématique et éminemment pratique fournit des informations scientifiques et sanitaires sur les disciplines médicales indispensables à la pratique professionnelle
- ♦ La présentation d'ateliers pratiques sur les procédures et les techniques
- ♦ Un système d'apprentissage interactif basé sur des algorithmes pour la prise de décision sur les situations cliniques présentées
- ♦ Les protocoles d'action et les lignes directrices de pratique clinique, où les nouveaux développements les plus importants dans la spécialité peuvent être diffusés
- ♦ Des cours théoriques, des questions à l'expert, des forums de discussion sur des sujets controversés et un travail de réflexion individuel
- ♦ Avec un accent particulier sur la médecine fondée sur les preuves et les méthodologies de recherche
- ♦ La possibilité d'accéder aux contenus depuis tout appareil fixe ou portable doté d'une simple connexion à internet



Ce Mastère Spécialisé est la meilleure option que vous puissiez trouver pour développer vos connaissances sur les maladies oculaires et booster votre carrière professionnelle”

“

Ce Mastère Spécialisé est le meilleur investissement que vous puissiez faire dans le choix d'un programme d'actualisation des connaissances en Pathologie et Chirurgie de la Macula, la Rétine et du Vitré”

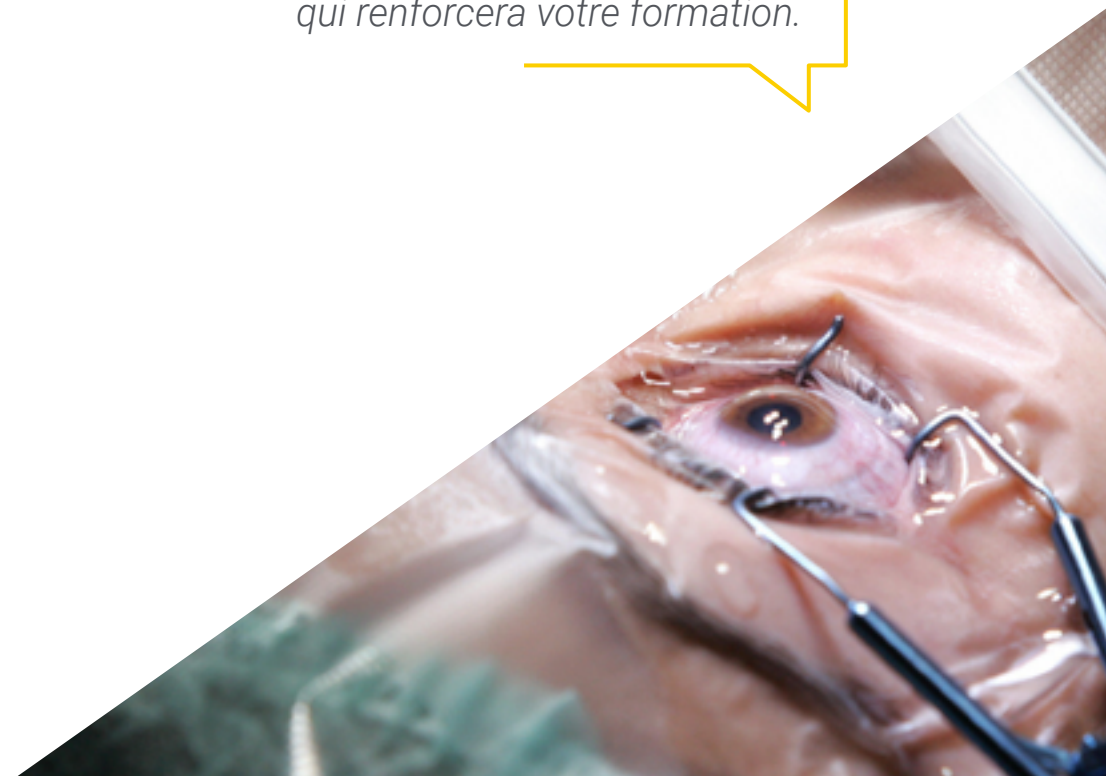Son corps enseignant comprend des professionnels du domaine de la médecine, qui apportent leur expérience à cette formation, ainsi que des spécialistes reconnus appartenant aux principales sociétés scientifiques.

Son contenu multimédia, développé avec les dernières technologies éducatives, permettra au professionnel un apprentissage situé et contextuel, c'est-à-dire un environnement simulé qui fournira un apprentissage immersif programmé pour s'entraîner dans des situations réelles.

La conception de ce programme est basée sur l'Apprentissage par les Problèmes, grâce auquel le professionnel devra essayer de résoudre les différentes situations de pratique professionnelle qui se présentent tout au long de la formation. Pour ce faire, il sera assisté d'un système vidéo interactif innovant, créé par des experts reconnus dans la Pathologie et la Chirurgie de la Macula, la Rétine et du Vitré, ayant une grande expérience de l'enseignement.

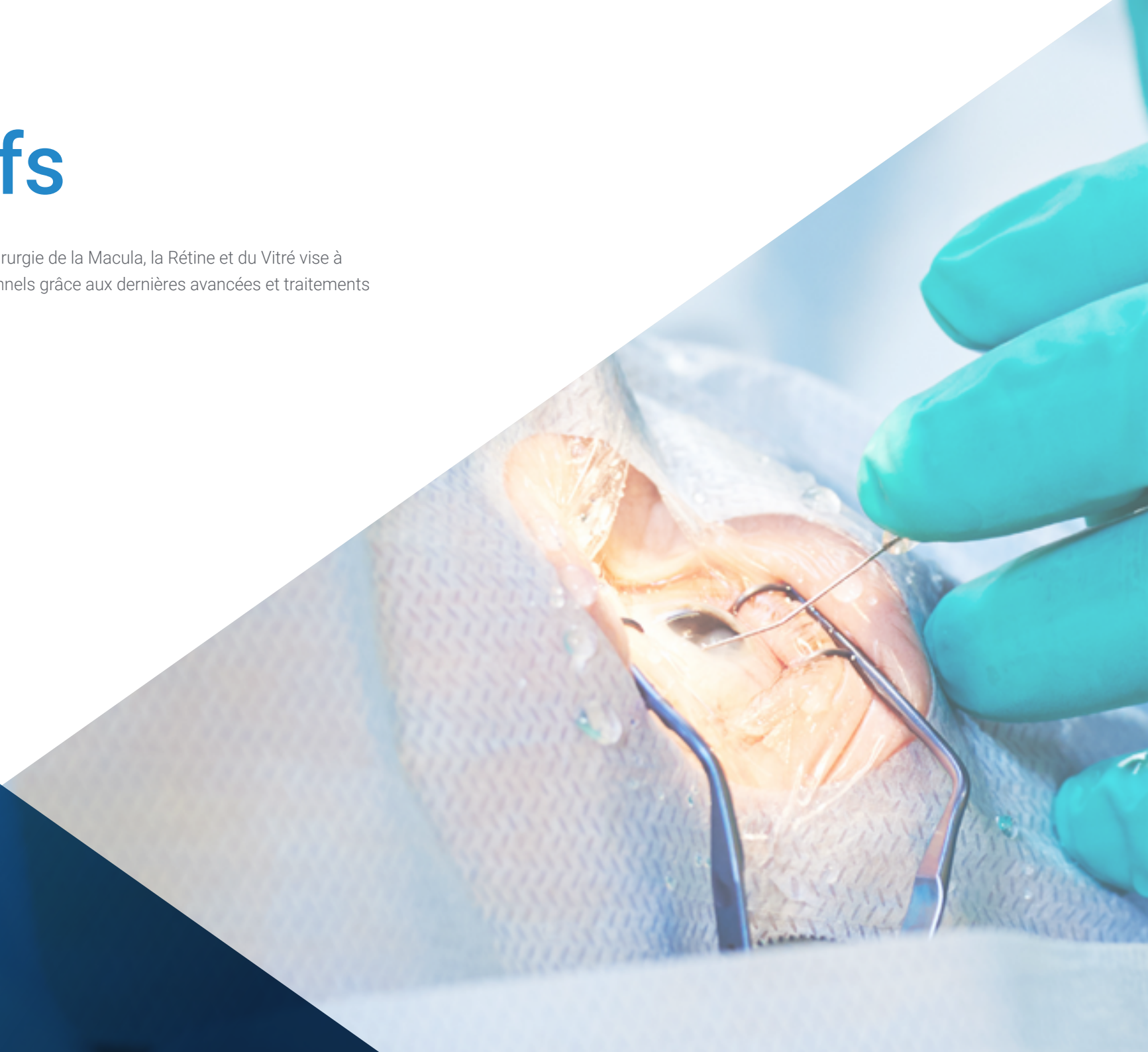Ce programme 100% en ligne vous permettra d'étudier de n'importe où dans le monde. Tout ce dont vous avez besoin est un ordinateur ou un appareil mobile avec une connexion internet.

Notre méthodologie d'enseignement innovante vous permettra d'étudier comme si vous étiez confronté à des cas réels, ce qui renforcera votre formation.



02 Objectifs

Ce programme en Pathologie et Chirurgie de la Macula, la Rétine et du Vitré vise à faciliter l'intervention des professionnels grâce aux dernières avancées et traitements les plus innovants du secteur.



“

Cette formation créera un sentiment de sécurité dans la pratique quotidienne et vous aidera à vous épanouir professionnellement”



Objectifs généraux

- Connaître en profondeur l'anatomie et la physiologie de la rétine, de la macula et du vitré
- Connaître en détail la physiologie de la vision des couleurs et ses tests fonctionnels
- Connaître les techniques exploratoires les plus innovantes telles que l'angiographie ou l'OCT, pour leur application en clinique
- Acquérir une connaissance approfondie concernant la rétinopathie diabétique et de ses traitements possibles
- Connaître en profondeur la thrombose des veines secondaires et la thrombose de la veine centrale de la rétine et leurs traitements possibles
- Élargir les connaissances sur l'embolie de l'artère rétinienne centrale et son traitement
- Comprendre les macroanévrismes, les télangiectasies maculaires, leur diagnostic différentiel et les traitements possibles
- Approfondir la connaissance d'autres pathologies vasculaires rétinienne
- Acquérir une connaissance approfondie des maladies affectant l'épithélium pigmentaire de la macula, de la membrane de Bruch et de la choroïde-pachychoïde
- Connaître la maculopathie radique, la sidérose et la calcinose
- Connaître les troubles de la macula dus au stress lumineux et d'autres troubles tels que les décollements de l'épithélium pigmentaire ou les stries angioïdes
- Avoir une perspective large sur les maladies pachychoïdiennes
- Acquérir une compréhension approfondie des maladies inflammatoires de la rétine, de la macula et du vitré
- Connaître les tests de diagnostic de l'uvéïte, le traitement de l'œdème maculaire cystoïde et d'autres maladies inflammatoires de la macula
- Approfondir les connaissances des rétinopathies auto-immunes et des "masquerade syndrome"
- Acquérir une connaissance large et approfondie des maladies infectieuses de la rétine, de la macula et du vitré
- Acquérir une connaissance approfondie des dystrophies rétinienne héréditaires
- Élargir les connaissances sur la pathologie de la rétine, de la macula et du vitré à l'âge pédiatrique
- Étudier en profondeur tous les aspects liés à la dégénérescence maculaire liée à l'âge
- Élargir les connaissances sur l'ensemble de la pathologie des tumeurs de la rétine, de la choroïde et du vitré
- Fournir à l'étudiant le plus haut niveau de connaissances dans le monde de la chirurgie de la rétine, de la macula et du vitré
- Acquérir une connaissance approfondie des vitrectomies associées aux complications de la chirurgie du pôle antérieur
- Obtenir une connaissance détaillée de la chirurgie des patients diabétiques, ainsi que des techniques chirurgicales applicables à l'endophtalmie et à la rétinite dues à des virus
- Obtenir une connaissance large et approfondie de tout ce qui concerne le traitement du décollement de la rétine
- Apprendre tout ce qui concerne la chirurgie de la myopie, les maladies les plus courantes de la macula et les traumatismes oculaires
- Connaître les techniques chirurgicales les plus innovantes



Objectifs spécifiques

Module 1. Anatomie, Physiologie, Tests Exploratoires et Fonctionnels

- ◆ Comprendre l'ophtalmoscope et ses lentilles d'examen
- ◆ Comprendre la lampe à fente et ses alternatives exploratoires
- ◆ Approfondir ses connaissances de l'anatomie de la rétine, de la macula et du vitré dans toutes ses possibilités
- ◆ Approfondir ses connaissances du vieillissement du vitré et les pathologies qu'il peut engendrer
- ◆ Approfondir ses connaissances de la physiologie de la vision et de la vision des couleurs
- ◆ Connaître la voie optique et la pathologie qui lui est associée
- ◆ Approfondir ses connaissances du cortex visuel
- ◆ Approfondir ses connaissances des tests électrophysiologiques qui explorent la fonction visuelle
- ◆ Connaître la rétinographie dans toutes ses modalités, l'angiographie à la fluorescéine et l'angiographie au vert d'indocyanine
- ◆ Approfondir la compréhension de l'OCT et de l'angio OCT
- ◆ Approfondir l'étude de l'autofluorescence
- ◆ Étudier en profondeur l'échographie oculaire

Module 2. Pathologie vasculaire de la macula et la rétine

- ◆ Découvrir la physiologie oculaire de la rétinopathie diabétique
- ◆ Connaître les tests exploratoires de la rétinopathie diabétique
- ◆ Approfondir ses connaissances sur l'œdème maculaire diabétique et ses traitements possibles
- ◆ Comprendre la rétinopathie diabétique proliférante et les traitements à mettre en place
- ◆ Comprendre les complications qui peuvent survenir dans la rétinopathie diabétique
- ◆ Savoir identifier l'obstruction des veines secondaires et de la veine centrale de la rétine et connaître les tests pour son diagnostic

- ♦ Connaître les éventuels traitements à appliquer
- ♦ Savoir comment traiter une embolie artérielle rétinienne de branche ou centrale
- ♦ S'informer sur les tests fonctionnels et les éventuels traitements à appliquer
- ♦ Découvrir le macro-anévrisme artériel rétinien
- ♦ Connaître les télangiectasies maculaires idiopathiques, leur classification et leur diagnostic différentiel, ainsi que leur traitement
- ♦ Découvrir le syndrome d'ischémie oculaire
- ♦ Comprendre les répercussions oculaires de l'hypertension artérielle
- ♦ Savoir identifier la maladie de Eales et la pathologie associée aux dyscrasies sanguines
- ♦ Connaître le diagnostic différentiel des hémorragies maculaires et prémaculaires et leurs traitements possibles

Module 3. Maladies de l'Épithélium Pigmentaire, de la Membrane de Bruch, Choroïde et Pachychoïde

- ♦ Connaître sur la maculopathie radique
- ♦ Apprendre davantage sur les maladies de la rétine telles que la sidérose, la calcinose et d'autres maladies de dépôt rétinien
- ♦ Apprendre sur les maladies de la macula dues à la toxicité de la lumière
- ♦ Comprendre la toxicité maculaire des médicaments
- ♦ Découvrir la néovascularisation sous-rétinienne associée à la cicatrisation et à d'autres processus
- ♦ Apprendre plus sur le détachement de l'épithélium pigmentaire
- ♦ Acquérir une compréhension complète des stries angioïdes et de leurs complications possibles
- ♦ Acquérir une compréhension complète des maladies pachychoroïdiennes

Module 4. Maladies oculaires inflammatoires avec atteinte de la macula, de la rétine et du vitré

- ♦ Connaître les principes fondamentaux et exploratoires de l'uvéïte
- ♦ Découvrir l'œdème maculaire cystoïde
- ♦ Comprendre la maladie des taches blanches évanescences et les maladies associées
- ♦ Connaître la maladie placoïde postérieure multifocale aiguë
- ♦ Acquérir une connaissance approfondie de la choroïdite serpiginieuse, du syndrome de Vogt-Koyanagi-Harada, de la choroïdite multifocale, de l'ophtalmie sympathique, des rétinopathies auto-immunes, de l'uvéïte intermédiaire et des "masquerade syndrome"

Module 5. Maladies infectieuses de la rétine et du vitré

- ♦ Acquérir une gestion générale de l'endophtalmie
- ♦ Connaître l'atteinte oculaire du virus de l'immunodéficience humaine, les mycobactéries, l'infection rétinienne spirochétale, la toxoplasmose oculaire, la toxocarose, l'ascaris oculaire, l'onchocercose oculaire, la loase oculaire, la cysticercose oculaire, l'atteinte rétinienne à *Borrelia*, l'atteinte rétinienne à *Bartonella*, l'atteinte rétinienne due à *Leptospira*, l'infection rétinienne due à la brucellose, la maladie de Whipple de l'œil, la Rickettsiose oculaire, la lèpre oculaire, les infections oculaires à virus herpès et atteinte rétinienne, le syndrome présumé d'histoplasmose, la candidose oculaire et l'amibiase oculaire

Module 6. Dystrophies rétinienne héréditaires et pathologie rétinienne pédiatrique

- ♦ Obtenir un haut niveau de formation dans tous les aspects des dystrophies rétinienne héréditaires
- ♦ Découvrir la rétinopathie des prématurés et ses traitements possibles
- ♦ Connaître l'albinisme, le rétinosis congénital lié au chromosome X, la maladie de Best, la maladie de Stargardt, la vitréorétinopathie exsudative familiale, le syndrome de la vascularisation fœtale persistante, la maladie de Coats, la maladie de Norrie, l'incontinentia pigmenti, le décollement de la rétine à l'âge pédiatrique, le décollement associé au colobome rétinien, le syndrome de Stickler et la maladie de Marfan et son atteinte rétinienne

Module 7. Dégénérescence maculaire liée à l'âge (DMLA)

- ♦ Découvrir l'épidémiologie et la génétique de la DMLA
- ♦ Acquérir une compréhension approfondie de l'histopathologie de la DMLA
- ♦ Comprendre l'examen clinique et les observations en consultation en cas de DMLA
- ♦ Comprendre l'OCT, angio-OCT et la DMLA
- ♦ Approfondir les classifications anciennes et actuelles de la DMLA
- ♦ Connaître chacun des traitements qui ont été appliqués et sont actuellement appliqués dans la DMLA
- ♦ Savoir comment appliquer les nouveaux traitements utilisés dans la DMLA
- ♦ Comprendre les situations particulières liées à la DMLA

Module 8. Pathologie tumorale de la rétine, de la choroïde et du vitré

- ♦ Acquérir une connaissance approfondie des tumeurs de la rétine, telles que le rétinoblastome
- ♦ Étudier hémangiome caverneux et racémique
- ♦ Étudier en profondeur l'hémangioblastome capillaire et la maladie de Von Hippel– Lindau
- ♦ Étudier la sclérose tubéreuse et la phacomatose rétinienne
- ♦ Connaître les métastases rétinienne ; l'atteinte rétinienne dans les syndromes paranéoplasiques ; le mélanocytome ; l'hypertrophie congénitale bénigne de l'épithélium pigmentaire ; l'hamartome de l'épithélium pigmentaire et de la rétine ; les tumeurs choroïdiennes, le naevus, le mélanome et les métastases choroïdiennes ; l'ostéome choroïdien ; l'hémangiome choroïdien circonscrit et les tumeurs hématologiques

Module 9. Introduction à la chirurgie de la rétine, vitrectomie dérivée des complications de la chirurgie du pôle antérieur, chirurgie du patient diabétique, endophtalmie et rétinite virale

- ♦ Se familiariser avec les instruments et les différentes alternatives thérapeutiques pour la chirurgie de la rétine
- ♦ Étudier les techniques de base de la vitrectomie
- ♦ Savoir identifier les techniques chirurgicales pour résoudre les complications dérivées de la chirurgie de la cataracte

- ♦ Étudier en profondeur les techniques chirurgicales nécessaires pour résoudre les complications dérivées de la chirurgie du glaucome
- ♦ Apprendre à réaliser une biopsie diagnostique
- ♦ Connaître la chirurgie pour le traitement du diabète sucré, la gestion chirurgicale de l'endophtalmie, le traitement chirurgical de la rétinite causée par des virus, et les médicaments intravitréens et leurs concentrations

Module 10. Traitement complet du décollement de la rétine

- ♦ Connaître les principes fondamentaux et exploratoires du décollement de la rétine
- ♦ Apprendre les principes de la chirurgie pour le traitement du décollement de la rétine
- ♦ Savoir pratiquer la chirurgie sclérale applicable au décollement de la rétine
- ♦ Connaître les méthodes alternatives de traitement du décollement de la rétine
- ♦ Identifier le traitement des formes complexes de décollement de la rétine
- ♦ Apprendre la vitrectomie pour le décollement de la rétine
- ♦ Connaître les techniques complexes de traitement du décollement de la rétine
- ♦ Comprendre les complications du traitement du décollement de la rétine

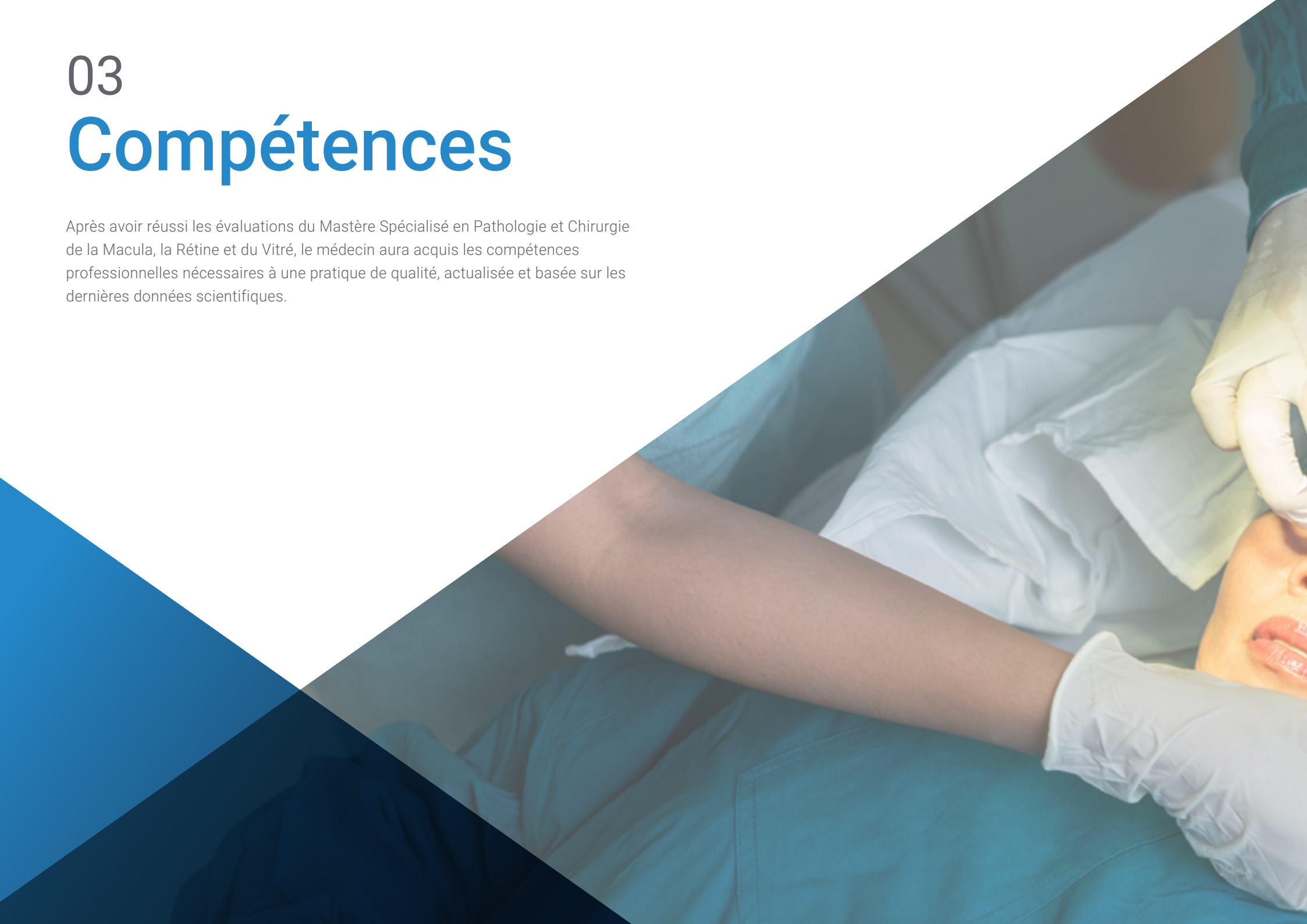Module 11. Chirurgie de la myopie forte Chirurgie des maladies de la macula Techniques chirurgicales dans les traumatismes oculaires Dernières techniques chirurgicales

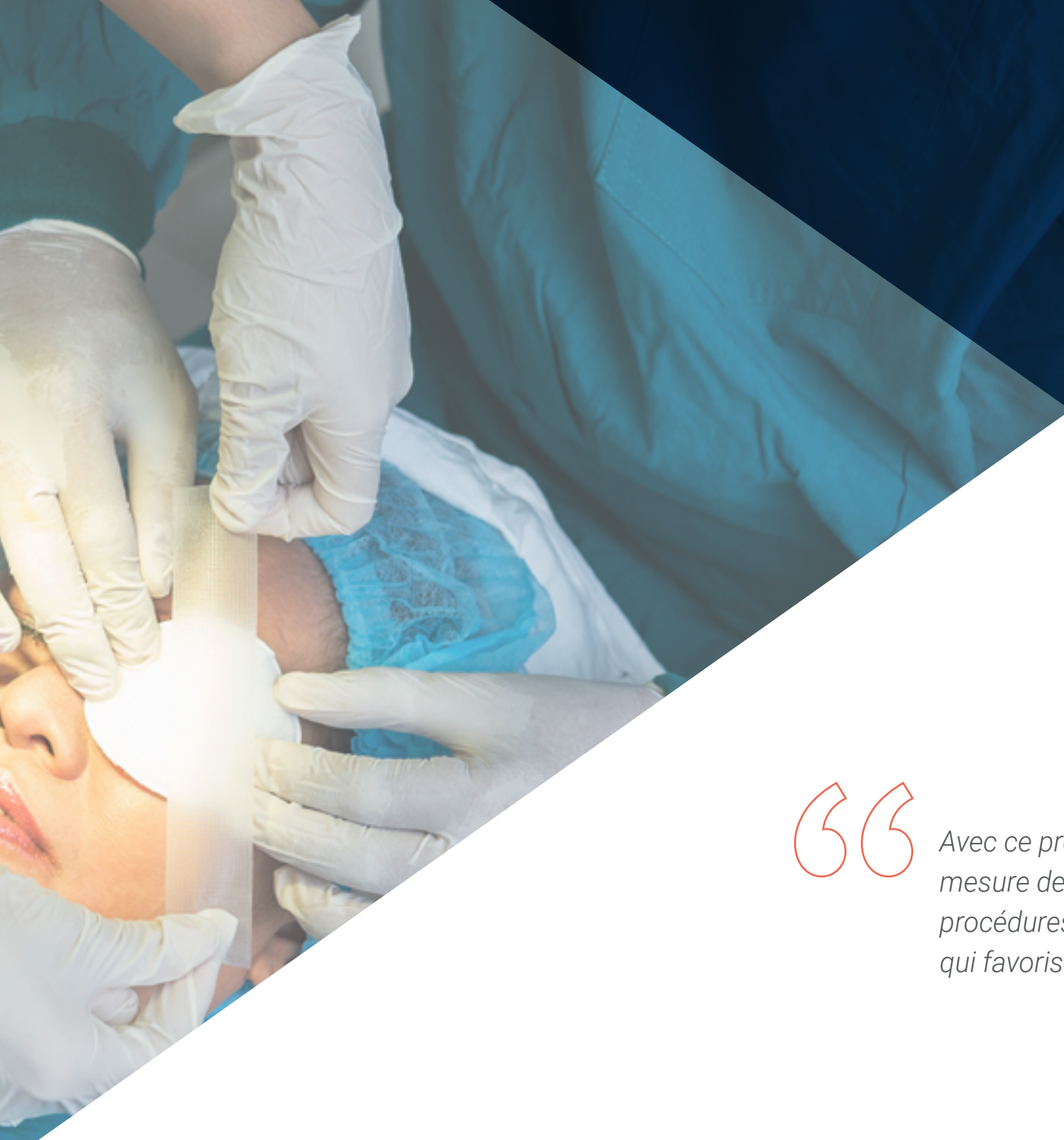- ♦ Connaître la chirurgie réparatrice associée à la myopie élevée
- ♦ Apprendre les techniques chirurgicales applicables aux principales maladies de la macula, telles que le trou maculaire, les membranes épiréiniennes ou les syndromes de traction vitréomaculaire
- ♦ Étudier les techniques chirurgicales pour la réparation des traumatismes oculaires
- ♦ Connaître d'autres techniques chirurgicales pour le traitement de pathologies rétinienne spécifiques, telles que le syndrome de Terson, la translocation maculaire, la vision artificielle, ou les techniques chirurgicales pour la réparation des décollements de la choroïde

03

Compétences

Après avoir réussi les évaluations du Mastère Spécialisé en Pathologie et Chirurgie de la Macula, la Rétine et du Vitré, le médecin aura acquis les compétences professionnelles nécessaires à une pratique de qualité, actualisée et basée sur les dernières données scientifiques.





“

Avec ce programme, vous serez en mesure de maîtriser les nouvelles procédures de pathologies oculaires qui favorisent la santé de vos patients”

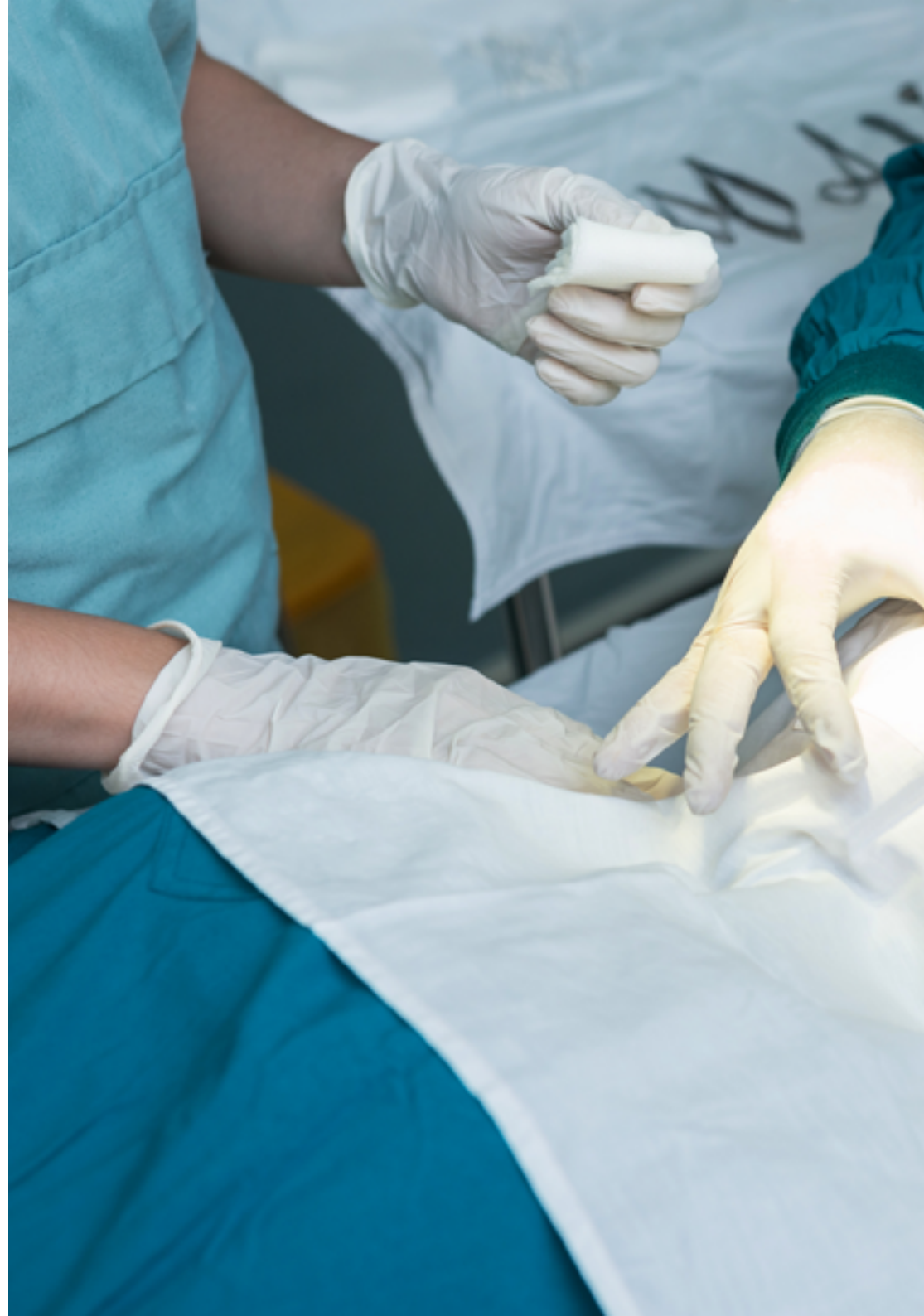

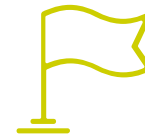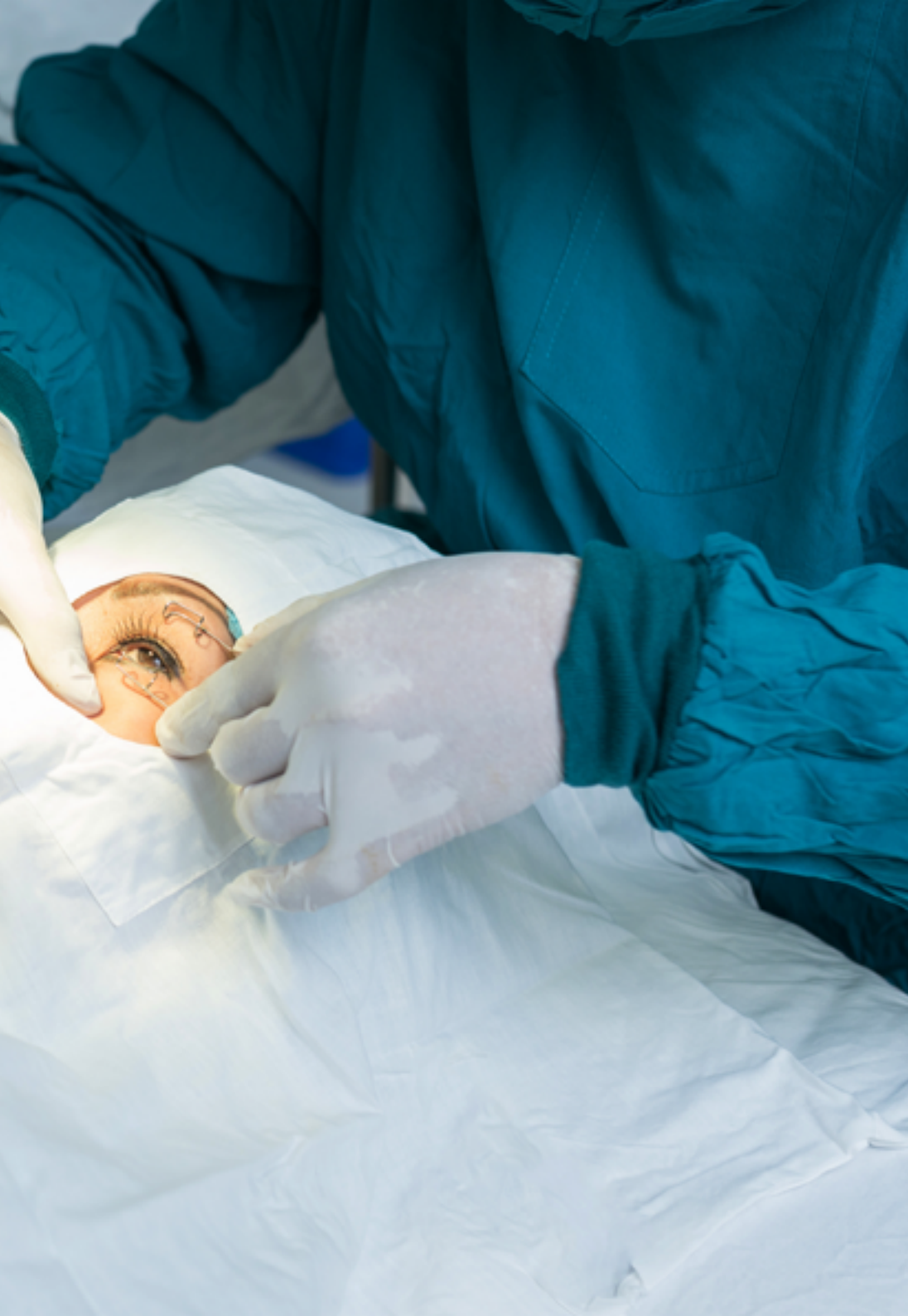Compétences générales

- ♦ Réaliser une intervention complète chez les patients présentant un certain type de pathologie oculaire, même pour les cas nécessitant une intervention chirurgicale

“

Saisissez l'opportunité de actualiser vos connaissances concernant les dernières avancées en Pathologie et Chirurgie de la Macula, la Rétine et du Vitré”





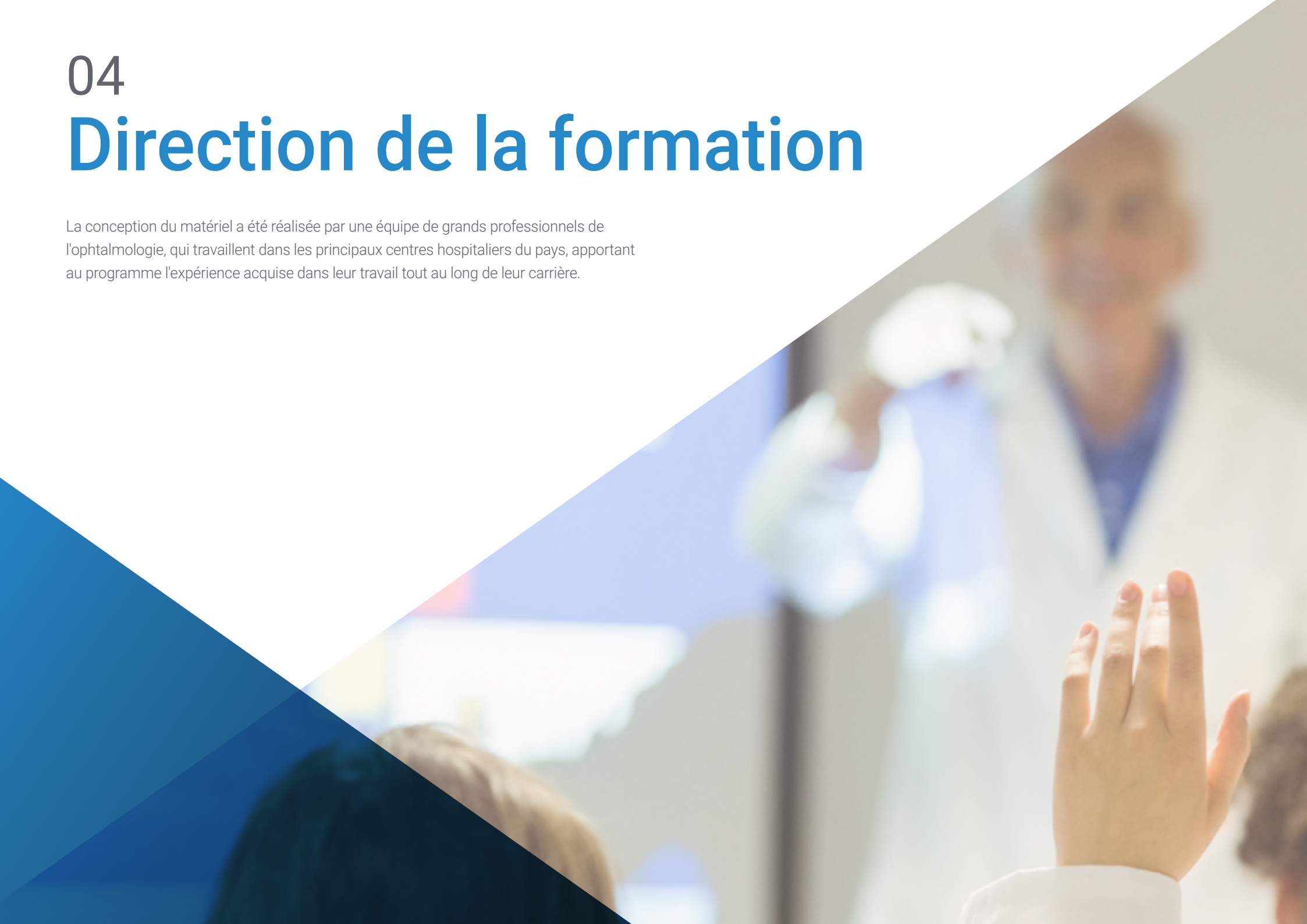Compétences spécifiques

- ◆ Gérer tous les outils que les nouveaux appareils numériques offrent aux ophtalmologistes
- ◆ Identifier toutes les altérations vasculaires possibles qui peuvent affecter la macula et la rétine, permettant à l'étudiant de faire un parfait diagnostic différentiel
- ◆ Connaître une série de maladies qui ne sont pas normalement présentées dans les textes et les programmes habituels
- ◆ Être un expert des maladies oculaires inflammatoires affectant la rétine et le vitré
- ◆ Améliorer la pratique quotidienne dans le traitement de tous les types d'infections oculaires
- ◆ Atteindre l'excellence dans le traitement des maladies de la rétine
- ◆ Diagnostiquer et la dégénérescence maculaire liée à l'âge, de Analyser les tests exploratoires, leur classification, le traitement et le suivi de cette maladie
- ◆ Reconnaître les différentes tumeurs oculaires et examiner en profondeur les moyens de les explorer
- ◆ Appliquer les traitements appropriés pour les décollements de la rétine
- ◆ Identifier les complications possibles pendant la chirurgie oculaire et dans la période postopératoire

04

Direction de la formation

La conception du matériel a été réalisée par une équipe de grands professionnels de l'ophtalmologie, qui travaillent dans les principaux centres hospitaliers du pays, apportant au programme l'expérience acquise dans leur travail tout au long de leur carrière.



“

Les meilleurs professionnels de ce domaine se sont réunis pour vous offrir les connaissances les plus spécialisées et les plus actuelles”

Direction



Dr Armadá Maresca, Félix

- ♦ Chef du Service d'Ophtalmologie de l'Hôpital Universitaire La Paz de Madrid
- ♦ Doctorat en Médecine Université Autonome de Madrid
- ♦ Diplômé en Médecine Université d'Alcalá de Henares
- ♦ Directeur du Département d'Ophtalmologie de l'Hôpital Universitaire San Francisco de Asís de Madrid
- ♦ Certifié comme Ophthalmic Photographer, Université de Wisconsin, Madison, USA
- ♦ Cours The Chalfont Project, Chalfont St Giles, HP8 4XU United Kingdom 2002
- ♦ ESADE – Cours en gestion stratégique des services cliniques 2011
- ♦ IESE – Cours VISIONA, gestion clinique en ophtalmologie 2020
- ♦ Professeur en Licence de Médecine à l'Université Alfonso X el sabio
- ♦ Professeur du Master "Expert en Gestion Sanitaire en Ophtalmologie" du Conseil de la Santé de la Communauté de Madrid 2020
- ♦ Membre de la Société d'Ophtalmologie de Madrid
- ♦ Collaborateur externe de plusieurs entreprises du secteur médical

Professeurs

Dr Arias Barquet, Luís

- ♦ Chef de Section de la Rétine de l'Hôpital Universitaire de Bellvitge (L'Hospitalet de Llobregat, Barcelone) Depuis 2012
- ♦ Licence en Médecine et Chirurgie (Université de Barcelone, 1986-1992)
- ♦ Directeur de la Clinique Ophtalmologique Dr. Lluís Arias (Vilanova i la Geltrú, Barcelone) 2010
- ♦ Professeur Agrégé de l'Université de Barcelone
- ♦ Secrétaire du Conseil d'Administration de la Société Espagnole de la Rétine et du Vitré (SERV)
- ♦ Prix Extraordinaire du Doctorat Université Autonome de Barcelone
- ♦ Membres des sociétés ophtalmologiques suivantes: American Academy of Ophthalmology, EURETINA, Sociedad Española de Oftalmología, Sociedad Española de Retina y Vítreo y Societat Catalana d'Oftalmologia
- ♦ Membre de: RETICS OFTARED RD12/0034/0015 Maladies oculaires "Prevención, detección precoz y tratamiento de la patología ocular prevalente degenerativa y crónica" Institut de Santé Carlos III Ministère de l'Économie et la Compétitivité Gouvernement d'Espagne

Dr Fernández-Vega Sanz, Álvaro

- ♦ Sous directeur de l'Institut Ophtalmologique Fernández-Vega
- ♦ Chef du Service de la Rétine et du Vitré de l'Institut Ophtalmologique Fernández-Vega depuis 1989
- ♦ Partenaire et propriétaire de l'Institut Ophtalmologique Fernández-Vega, qui réalise 300 à 350 opérations de la rétine et du vitré par an
- ♦ Diplômé en Médecine et Chirurgie de l'Université Autonome de Madrid (1975- 1982)
- ♦ Licence en Médecine et Chirurgie de l'Université Autonome de Madrid

- ♦ Membre de la Société Espagnole d'Ophtalmologie
- ♦ Membre du Conseil Consultatif International de l'International Schepens Society
- ♦ Fondateur et membre de la Société Espagnole de la Rétine et du Vitré (SERV)

Dr Nadal, Jeroni

- ♦ Directeur médical adjoint du Centre d'Ophtalmologie Barraquer
- ♦ Chef du Département de la Rétine et du Vitré
- ♦ Coordinateur de l'Unité de la Macula
- ♦ Diplômé en Médecine et en Chirurgie 2011
- ♦ Diplôme en Médecine et Chirurgie Université Complutense de Madrid. 1984
- ♦ Spécialiste en Ophtalmologie Mayo Clinic Rochester, Minnessotta, USA 1992
- ♦ Chirurgien de la Rétine et du Vitré Mayo clinic Rochester Minnessotta, USA
- ♦ Obtention du Prix d'excellence en recherche décerné par l'Université centrale de Barcelone 2010
- ♦ Président de la Société Catalane d'Ophtalmologie
- ♦ Premier ophtalmologue à implanter un dispositif de vision artificielle en Espagne 2013

Dr Fonollosa, Alex

- ♦ Assistant du Service d'Ophtalmologie de l'Hôpital Universitaire de Cruces (section rétine et uvéite) Depuis 2009
- ♦ Docteur en Médecine en 2007 par l'Université Autonome de Barcelone (prix extraordinaire)
- ♦ Diplômé en Médecine en 2001 de l'Université Autonome de Barcelone
- ♦ Coordinateur de l'Unité de la Rétine et de l'Uvéite de l'Institut Ophtalmologique Bilbao 2011
- ♦ Spécialiste en Ophtalmologie en 2006

- ♦ Adjoint au Service d'Ophtalmologie Hôpital Vall d'Hebron de Barcelone entre 2006 y 2009
- ♦ Professeur en Ophtalmologie de l'Université du País Vasco depuis 2017
- ♦ Chercheur principal du groupe de recherche en Ophtalmologie de BioCruces et membre du Groupe d'Ophtalmobiologie Expérimentale de l'Université du País Vasco

Dr López Gálvez, María Isabel

- ♦ Chef de l'Unité de la Rétine de l'Hôpital Clinique Universitaire de Valladolid Depuis 2018
- ♦ Doctorat en Médecine et Chirurgie de l'Université de Valladolid 1991
- ♦ Licence en Médecine et Chirurgie de l'Université de Valladolid 1985
- ♦ Chercheur à l'Institut d'Ophtalmobiologie Appliquée (IOBA)
- ♦ Membre de la Commission pour la Reconnaissance des Professionnels "Premios José María Segovia de Arana" depuis 2019
- ♦ Spécialiste en Ophtalmologie depuis septembre 2002 au Département d'Ophtalmologie du CHU de Valladolid
- ♦ Tuteur de Soutien et Collaborateur Pédagogique en Formation Spécialisée en Soins de Santé au CHU de Valladolid depuis 2016

Dr Catalá Mora, Jaume

- ♦ Coordinateur de l'Unité de Dystrophies Hôpital Universitaire de Bellvitge
- ♦ Diplôme en Médecine et Chirurgie Université de Navarre 1997
- ♦ Ophtalmologue spécialisé dans les maladies de la rétine et du vitré, avec un intérêt particulier pour la rétine pédiatrique
- ♦ Travail sur la Suffisance de la Recherche Université Autonome de Barcelone 2003
- ♦ Sciences de la Santé et de la Vie Université Autonome de Barcelone 2016

- ♦ Chercheur de nouveaux traitements pour le rétinoblastome et les dystrophies rétiniennes héréditaires
- ♦ A participé à plusieurs essais cliniques nationaux et internationaux dans le traitement du rétinoblastome, ainsi qu'au développement, à partir de la phase préclinique, du premier traitement avec un virus oncolytique, actuellement en phase I d'essai clinique

Dr Cabrera López, Francisco Antonio

- ♦ Chef du Service d'Ophtalmologie du Complexe Hospitalier Universitaire Insular-Materno Infantil de Gran Canaria
- ♦ Directeur Médical de l'Institut Canarien de la Rétine (ICARE)
- ♦ Professeur Associé et Membre du Département des Sciences Médicales et Chirurgicales de Las Palmas de Gran Canaria (ULPGC)
- ♦ Diplôme en Médecine et Chirurgie Université de La Laguna Tenerife
- ♦ Doctorat en Médecine de l'Université de Las Palmas de Gran Canaria (ULPGC)
- ♦ Ex-président de la Société Canarienne d'Ophtalmologie
- ♦ Membres des sociétés ophtalmologiques suivantes: American Academy of Ophthalmology (AAO), EURETINA, Sociedad Española de Oftalmología (SEO), Sociedad Española de Retina y Vítreo (SERV), Sociedad Canaria de Oftalmología (SCO)

Dr Donate, Juan

- ♦ Responsable de l'Unité de la Rétine de l'Hôpital Clinique San Carlos Madrid
- ♦ Chef de Service d'Ophtalmologie de Hôpital La Luz Groupe Quironsalud Madrid
- ♦ Docteur en Ophtalmologie Université Complutense de Madrid 2016
- ♦ Licence en Médecine et en Chirurgie Générale Université de Salamanque 1994
- ♦ Directeur d'Étude Ophtalmologique Madrid
- ♦ Gestion et administration du Groupe Médical et Chirurgical d'Ophtalmologie SLP

- ♦ Membre de la Société Espagnole de la Rétine et du Vitré
- ♦ Président de la Fondation Ver Salud
- ♦ Membre et codirecteur du Club Espagnol de la Macula
- ♦ Membre des sociétés scientifiques suivantes: Sociedad Española de Oftalmología (SEO), Sociedad Española de Vítreo y Retina (SERV) y Oftared-Retics

Dr Gómez-Ulla de Irazazába, Francisco Javier

- ♦ Directeur Médical et Fondateur de l'Institut Ophtalmologique Gómez-Ulla (Santiago de Compostela) Depuis 2001
- ♦ Docteur en Médecine en 1981
- ♦ Licence en Médecine à l'Université de Santiago de Compostela 1975
- ♦ Spécialiste en Ophtalmologie en 1978
- ♦ Professeur d'Ophtalmologie à l'Université de Santiago de Compostela depuis 2002
- ♦ Membre de sociétés scientifiques comme American Academy of Ophthalmology, Société Française d'Ophtalmologie, Panamerican association of ophthalmology, Sociedad Española de Oftalmología, Sociedad Española de Retina y Vítreo, y Sociedad Gallega de Oftalmología
- ♦ Membre du Comité Consultatif de Limnopharma
- ♦ Chercheur/conseiller de Alcon, Allergan, Bayer Hispania S.L, Boehringer Ingelheim, Novartis Farmacéutica S.A Ophthootech, Roche, Santem, Zeiss

Dr Asencio Durán, Mónica

- ♦ Ophtalmologue à l'Hôpital Universitaire Ramón y Cajal, en détachement de l'Hôpital Universitaire La Paz
- ♦ Ophtalmologue privé à la Clinique La Paloma
- ♦ Spécialité en Rétine Médicale et Chirurgicale, sous-spécialité Tumeurs Intraoculaires Chirurgie de la Cataracte Pathologie oculaire chez l'adulte et l'enfant
- ♦ Doctorat à l'Université Autonome de Madrid
- ♦ Licence en Médecine et Chirurgie de l'Université d'Alcalá de Henares
- ♦ Spécialiste en Ophtalmologie, Hôpital Universitaire la Fe

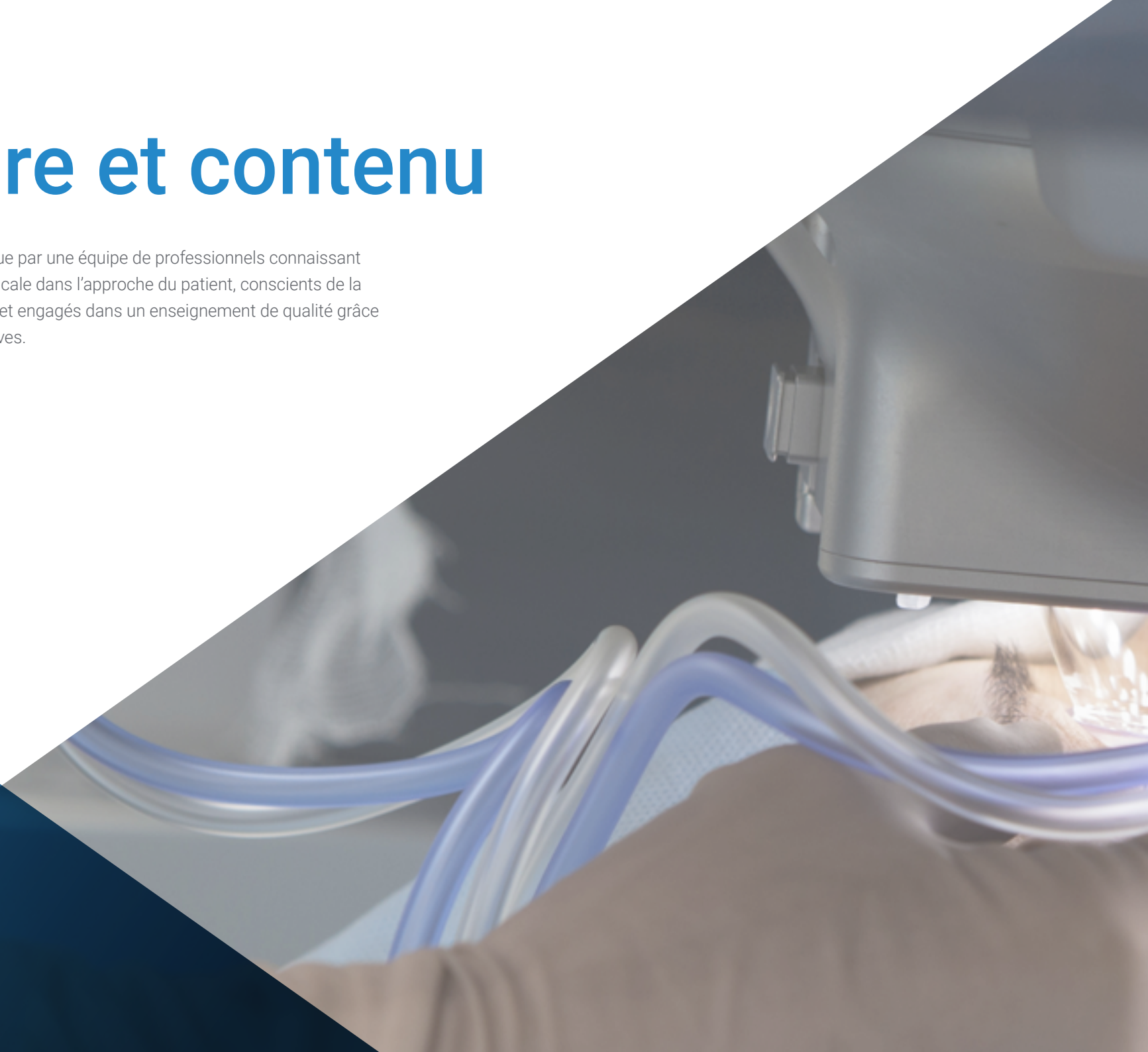

Faites le pas pour vous former avec les meilleurs professionnels du panorama actuel. Vous obtiendrez un avantage concurrentiel dans votre profession”

05

Structure et contenu

La structure du syllabus a été conçue par une équipe de professionnels connaissant les implications de l'éducation médicale dans l'approche du patient, conscients de la pertinence de la formation actuelle et engagés dans un enseignement de qualité grâce aux nouvelles technologies éducatives.

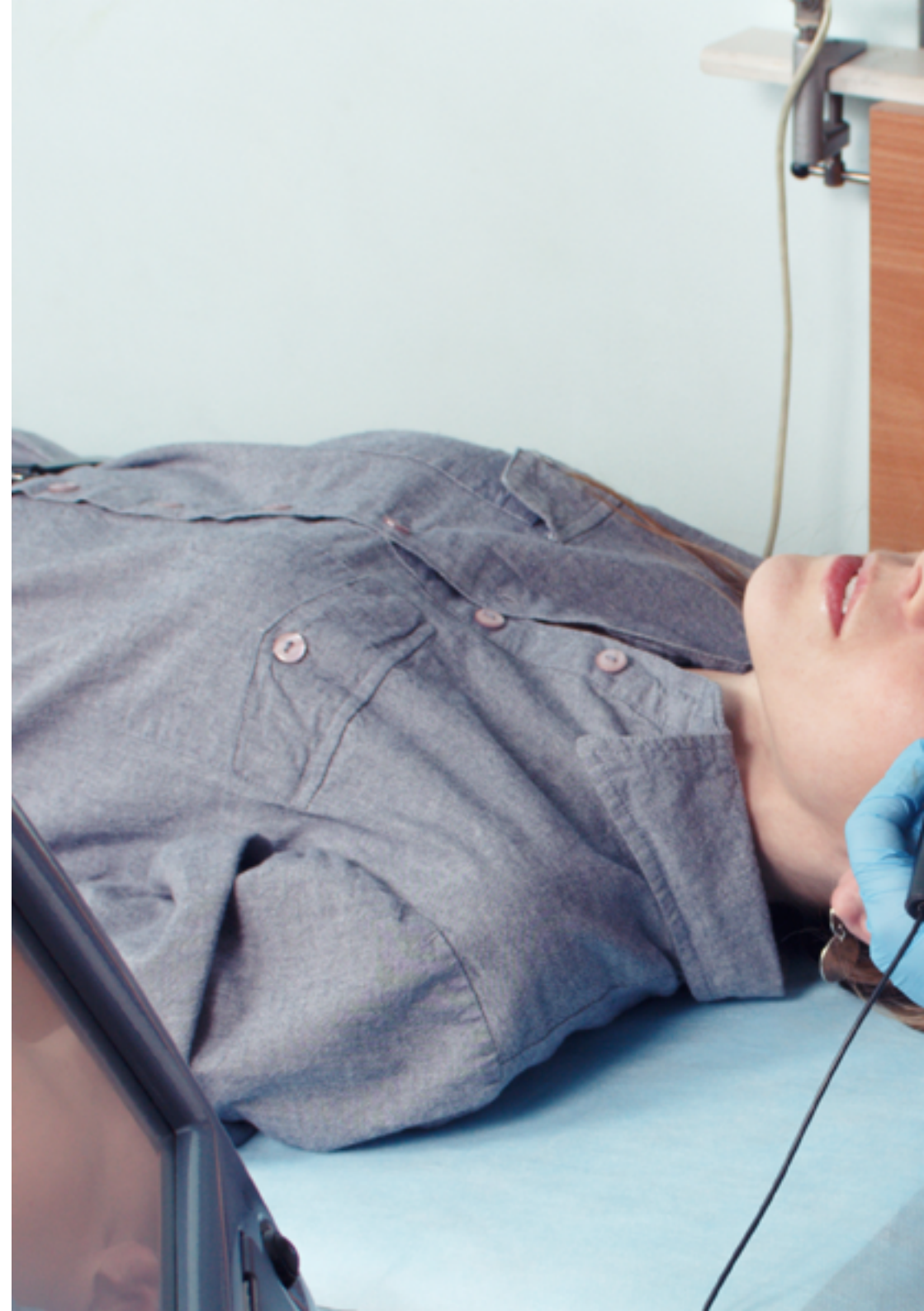


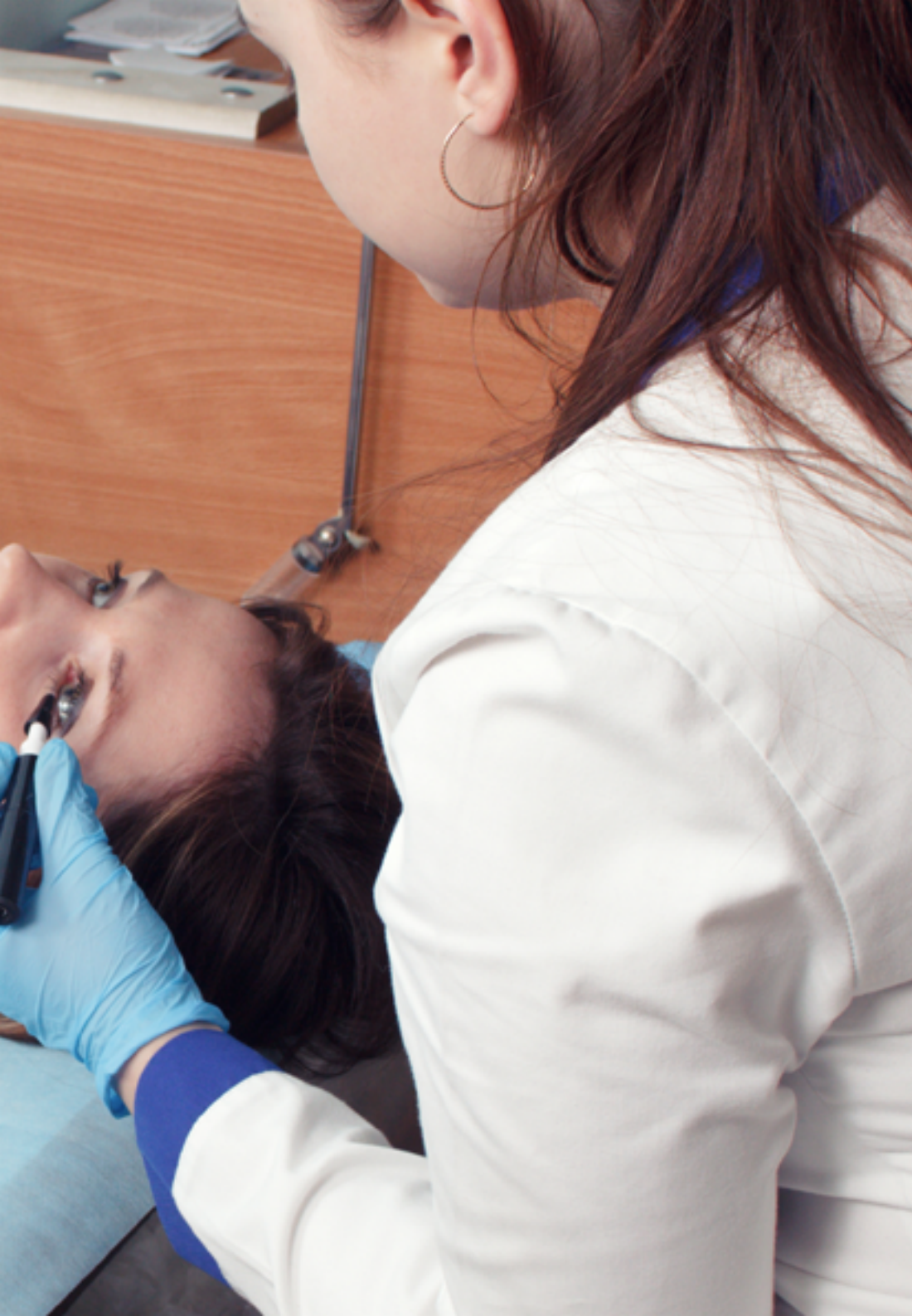“

*Nous vous proposons le programme scientifique
le plus complet et le plus actuel du marché”*

Module 1. Anatomie, physiologie, tests exploratoires et fonctionnels

- 1.1. Notes historiques et examen classique en consultation
 - 1.1.1. L'histoire pour comprendre le présent
 - 1.1.2. L'ophtalmoscope et ses lentilles d'examen
 - 1.1.3. La lampe à fente et ses lentilles d'examen
 - 1.1.4. Notes historiques sur les techniques d'examen actuelles
- 1.2. Anatomie de la macula et de la rétine
 - 1.2.1. Anatomie comparée
 - 1.2.2. Histologie de la macula et de la rétine
 - 1.2.3. Vascularisation de la rétine et de la macula
 - 1.2.4. Innervation de la rétine et de la macula
- 1.3. Anatomie et physiologie du vitré
 - 1.3.1. Embryologie du vitré
 - 1.3.2. Composition du gel vitré
 - 1.3.3. Insertions et adhérences de l'hyaloïde
 - 1.3.4. Vieillesse et altérations du gel vitré
 - 1.3.5. Le vitré chez le patient myope
 - 1.3.6. Le vitré dans certaines maladies systémiques
 - 1.3.7. Le vitré comme déclencheur de diverses pathologies rétiniennes et maculaires
- 1.4. Physiologie de la vision et vision des couleurs
 - 1.4.1. Couches fonctionnelles de la rétine
 - 1.4.2. Physiologie des photorécepteurs
 - 1.4.3. Circuits fonctionnels de la rétine
 - 1.4.4. Voie optique
 - 1.4.5. Physiologie du cortex visuel
 - 1.4.6. Binocularité
 - 1.4.7. La vision des couleurs
- 1.5. Tests fonctionnels maculaires
 - 1.5.1. Bases du test fonctionnel maculaire
 - 1.5.2. Électrorétinogramme, électrooculogramme et potentiels évoqués
 - 1.5.3. Électrorétinogramme multifocal
 - 1.5.4. Microperimétrie





- 1.6. Rétinographie, angiographie à la fluorescéine intraveineuse et angiographie au vert d'indocyanine
 - 1.6.1. Rétinographie analogique et numérique
 - 1.6.2. Rétinographie grand champ, principales plateformes actuelles
 - 1.6.3. Propriétés de la fluorescéine de sodium et ses effets indésirables
 - 1.6.4. Modèle normal de l'angiographie à la fluorescéine
 - 1.6.5. Modèles angiographiques pathologiques, hyperfluorescence, hypofluorescence et effet de fenêtre
 - 1.6.6. Rôle actuel et indications cliniques de l'angiographie à la fluorescéine
 - 1.6.7. Propriétés du vert d'indocyanine et sa pharmacocinétique
 - 1.6.8. Modèles angiographiques pathologiques du vert d'indocyanine
- 1.7. Autofluorescence du fond d'œil
 - 1.7.1. Concept et bases physiques de l'autofluorescence
 - 1.7.2. Capture et enregistrement de l'autofluorescence
 - 1.7.3. Modèles normaux d'autofluorescence
 - 1.7.4. Modèles pathologiques d'autofluorescence
 - 1.7.5. Autofluorescence dans les maladies de la rétine
- 1.8. Évaluation ultrasonique de la rétine
 - 1.8.1. Bases physiques de l'échographie
 - 1.8.2. Plateformes et sondes actuelles pour la réalisation d'échographies oculaires
 - 1.8.3. Méthodes et modes d'échographie actuels
 - 1.8.4. Modèles échographiques oculaires
- 1.9. Tomographie par cohérence optique (OCT)
 - 1.9.1. Principes physiques de l'OCT
 - 1.9.2. Évolution historique de l'OCT
 - 1.9.3. Principales plateformes pour l'OCT et leurs caractéristiques différentielles
 - 1.9.4. Modèles normaux d'OCT
 - 1.9.5. Modèles comparatifs de suivi par OCT
 - 1.9.6. OCT dans les principales pathologies maculaires et d'interface

- 1.10. Angiographie par tomographie par cohérence optique
 - 1.10.1. Bases de l'angio-OCT
 - 1.10.2. Principales plateformes pour l'angio-OCT
 - 1.10.3. Modèles d'angio-OCT normaux
 - 1.10.4. Analyse et artefacts de l'angio-OCT
 - 1.10.5. Angio-OCT dans les principales pathologies maculaires
 - 1.10.6. Clinical angio-OCT en Face
 - 1.10.7. Le présent et l'avenir de l'angio-OCT

Module 2. Pathologie vasculaire de la macula et la rétine

- 2.1. Rétinopathie diabétique
 - 2.1.1. Physiopathologie de la rétinopathie diabétique et contrôle métabolique
 - 2.1.2. Tests exploratoires dans la rétinopathie diabétique
 - 2.1.3. Biomarqueurs
 - 2.1.4. Classification de la rétinopathie diabétique
 - 2.1.5. Rétinopathie diabétique non proliférante (RDNP)
 - 2.1.6. Œdème maculaire diabétique
 - 2.1.7. Traitement médical de l'œdème maculaire diabétique, directives des principaux traitements pharmacologiques, et essais cliniques qui les sous-tendent
 - 2.1.8. Bases physiopathologiques du traitement au laser de la RDNP et de l'œdème maculaire diabétique
 - 2.1.9. Types actuels de lasers et application dans la RDNP
 - 2.1.10. Techniques et modèles de traitement au laser
 - 2.1.11. Rétinopathie diabétique proliférante (RDP)
 - 2.1.12. Traitement au laser de la RDP et son association avec des médicaments intravitréens
 - 2.1.13. Effets secondaires de la panphotocoagulation rétinienne
 - 2.1.14. Prise en charge de la rubéose irienne
- 2.2. Occlusion de la veine rétinienne secondaire et de la veine rétinienne centrale
 - 2.2.1. Facteurs de risque systémiques et locaux
 - 2.2.2. Physiopathologie
 - 2.2.3. Caractéristiques cliniques de l'ORVR et de l'OVCR
 - 2.2.4. Tests fonctionnels pour le diagnostic des obstructions veineuses
 - 2.2.5. Traitement médical des obstructions veineuses Directives de traitement et médicaments actuels
 - 2.2.6. Situation actuelle du traitement au laser des obstructions veineuses
 - 2.2.7. Traitement de la néovascularisation secondaire aux obstructions veineuses
- 2.3. Embolie artérielle et embolie de l'artère rétinienne centrale
 - 2.3.1. Physiopathologie
 - 2.3.2. Occlusion de la branche artérielle
 - 2.3.3. Occlusion de l'artère rétinienne centrale
 - 2.3.4. Occlusion de l'artère rétinienne ciliaire
 - 2.3.5. Occlusion artérielle associée à des occlusions veineuses
 - 2.3.6. Examen du patient présentant une occlusion artérielle rétinienne
 - 2.3.7. Traitement médical de l'obstruction de l'artère rétinienne
- 2.4. Macroanévrisme artériel rétinien
 - 2.4.1. Définition, pathophysiologie et anatomie
 - 2.4.2. Caractéristiques cliniques du macroanévrisme rétinien
 - 2.4.3. Tests de diagnostic du macroanévrisme rétinien
 - 2.4.4. Diagnostic différentiel du macroanévrisme rétinien
 - 2.4.5. Traitement du macro-anévrisme rétinien
- 2.5. Télangiectasies maculaires idiopathiques
 - 2.5.1. Physiopathologie et classification des télangiectasies rétinienne
 - 2.5.2. Examen des télangiectasies rétinienne
 - 2.5.3. Télangiectasies juxtafovéales de type 1
 - 2.5.4. Télangiectasies péri-fovéolaires de type 2
 - 2.5.5. Télangiectasies occlusives de type 3
 - 2.5.6. Diagnostic différentiel des télangiectasies maculaires
 - 2.5.7. Traitement des télangiectasies maculaires idiopathiques
- 2.6. Syndrome d'ischémie oculaire
 - 2.6.1. Définition et physiopathologie du syndrome d'ischémie oculaire (SIO)
 - 2.6.2. Caractéristiques cliniques du SIO
 - 2.6.3. Examen et diagnostic du SIO
 - 2.6.4. Diagnostic différentiel
 - 2.6.5. Traitement du SIO
- 2.7. Hypertension artérielle et sa pathologie rétinienne
 - 2.7.1. Physiopathologie de l'hypertension artérielle
 - 2.7.2. Hypertension artérielle maligne
 - 2.7.3. Classification de la rétinopathie hypertensive en fonction de la gravité fundoscopique et de ses signes cliniques

- 2.7.4. Sémiologie de la rétinopathie hypertensive
- 2.7.5. Caractéristiques cliniques de l'hypertension artérielle
- 2.7.6. Traitement de l'hypertension artérielle et son impact sur la rétine
- 2.8. Pathologie rétinienne associée aux dyscrasies sanguines
 - 2.8.1. Définition et classification de la rétinopathie associée aux dyscrasies sanguines
 - 2.8.2. Examen de la rétinopathie associée aux dyscrasies
 - 2.8.3. Pathologie rétinienne associée aux syndromes anémiques, classification et manifestations ophtalmologiques
 - 2.8.4. Pathologie rétinienne associée aux leucémies, classification, manifestations ophtalmologiques et atteinte oculaire
 - 2.8.5. Pathologie rétinienne associée aux syndromes d'hyperviscosité sanguine, classification et manifestations oculaires
 - 2.8.6. Pathologie rétinienne associée à la transplantation de moelle et à la maladie du greffon contre l'hôte
- 2.9. Maladie de Eales
 - 2.9.1. Définition et étiopathogénie de la maladie de Eales
 - 2.9.2. Clinique
 - 2.9.3. Tests exploratoires dans la maladie de Eales
 - 2.9.4. Diagnostic différentiel
 - 2.9.5. Traitement médical, traitement au laser et traitement chirurgical de la maladie de Eales
- 2.10. Hémorragies maculaires et prémaculaires
 - 2.10.1. Définition et étiopathogénie des hémorragies maculaires et prémaculaires
 - 2.10.2. Caractéristiques cliniques et diagnostic étiologique
 - 2.10.3. Tests fonctionnels exploratoires
 - 2.10.4. Traitement des hémorragies maculaires et prémaculaires Traitement au laser, traitement chirurgical
 - 2.10.5. Complications des hémorragies maculaires et prémaculaires

Module 3. Maladies de l'Épithélium Pigmentaire, de la Membrane de Bruch, Chorôïde et Pachychoroïde

- 3.1. Maculopathie radique
 - 3.1.1. Physiopathologie de la maculopathie radique
 - 3.1.2. Histologie de la maculopathie radique
 - 3.1.3. Examen et diagnostic de la maculopathie radique, modèles définis
 - 3.1.4. Caractéristiques cliniques de la maculopathie radique
 - 3.1.5. Incidence de la maculopathie radique
 - 3.1.6. Facteurs de risque
 - 3.1.7. Traitement de la maculopathie radique
- 3.2. Sidérose et autres maculopathies de dépôt
 - 3.2.1. Étiologie des maculopathies de dépôt
 - 3.2.2. Histoire naturelle et clinique des maculopathies de dépôt
 - 3.2.3. Examen, modèles angiographiques, modifications structurelles de l'OCT et angio-OCT
 - 3.2.4. Sidérose
 - 3.2.5. Chalcose
 - 3.2.6. Altérations de l'ERG dans les maladies dépositaires
 - 3.2.7. Traitement médical des maladies dépositaires
 - 3.2.8. Traitement chirurgical des maladies dépositaires
- 3.3. Toxicité de la lumière
 - 3.3.1. Mécanismes de dommage photomécanique, thermique et photochimique de la rétine
 - 3.3.2. Mécanismes de dommage dues à une exposition solaire chronique de la rétine
 - 3.3.3. Mécanismes de dommage dues à une exposition solaire aiguë de la rétine
 - 3.3.4. Blessures dues au soudage à l'arc électrique
 - 3.3.5. Blessures par choc électrique
 - 3.3.6. Rétinopathie due à l'éclair électrique
 - 3.3.7. Lésions iatrogènes associées aux lasers thérapeutiques
 - 3.3.8. Lésions maculaires associées à l'exposition à des lasers non thérapeutiques
 - 3.3.9. Traitement des maladies de la rétine dues à l'exposition à la lumière
- 3.4. Toxicité due aux médicaments
 - 3.4.1. Physiopathologie de la maculopathie médicamenteuse
 - 3.4.2. Examen de la macula dans la toxicité des médicaments
 - 3.4.3. Tests fonctionnels pour le diagnostic
 - 3.4.4. Maculopathie due à la chloroquine et à ses dérivés
 - 3.4.5. Maculopathie due au talc, au tamoxifène et à la canthaxanthine
 - 3.4.6. Maculopathie associée au Latanoprost et à d'autres médicaments pour le traitement du glaucome, à l'épinéphrine et à l'acide nicotinique
 - 3.4.7. Maculopathie due aux aminoglycosides

- 3.4.8. Maculopathie des phénothiazines
- 3.4.9. Maculopathies à la déféroxamine
- 3.4.10. Traitement de la rétinopathie d'origine médicamenteuse
- 3.5. Néovascularisation sous-rétinienne associée à la cicatrisation et à d'autres processus
 - 3.5.1. Étiologie de la néovascularisation choroïdienne associée à une cicatrice
 - 3.5.2. Caractéristiques cliniques et histoire naturelle
 - 3.5.3. Examen, OCT structurel et angio-OCT, modèles angiographiques
 - 3.5.4. Causes idiopathiques
 - 3.5.5. Spectre des maladies inflammatoires, syndrome d'histoplasmose oculaire présumée (POHS)
 - 3.5.6. Maladies inflammatoires, syndrome de choroïdite multifocale avec panuvéite (MCP)
 - 3.5.7. Maladies inflammatoires, choroïdite ponctuée interne (PIC)
 - 3.5.8. Maladies infectieuses, Toxoplasmose
 - 3.5.9. Maladies infectieuses, Toxocarose
 - 3.5.10. Spectre des maladies secondaires à la rupture de la membrane de Bruch Rupture choroïdienne, stries angioïdes, iatrogenie secondaire à la photocoagulation
 - 3.5.11. Spectre des maladies secondaires à des altérations de l'épithélium pigmentaire et de la membrane de Bruch La maladie de Best, les syndromes de type DMLA
 - 3.5.12. Situation actuelle du traitement de la néovascularisation associée à des processus inflammatoires, infectieux et autres
- 3.6. Décollement de l'épithélium pigmentaire
 - 3.6.1. Définition du décollement de l'épithélium pigmentaire (DEP)
 - 3.6.2. Étiologie du DEP
 - 3.6.3. Types de DEP
 - 3.6.4. Examen du DEP Modèles angiographiques, OCT structurel et angio-OCT
 - 3.6.5. Histoire clinique et naturelle du DEP
 - 3.6.6. Traitement intravitréen de la néovascularisation associée au DEP
 - 3.6.7. Autres traitements du décollement de l'épithélium pigmenté
- 3.7. Stries angioïdes
 - 3.7.1. Définition des stries angioïdes
 - 3.7.2. Étiopathogénie et physiopathologie
 - 3.7.3. Histoire naturelle et évolution des stries angioïdes

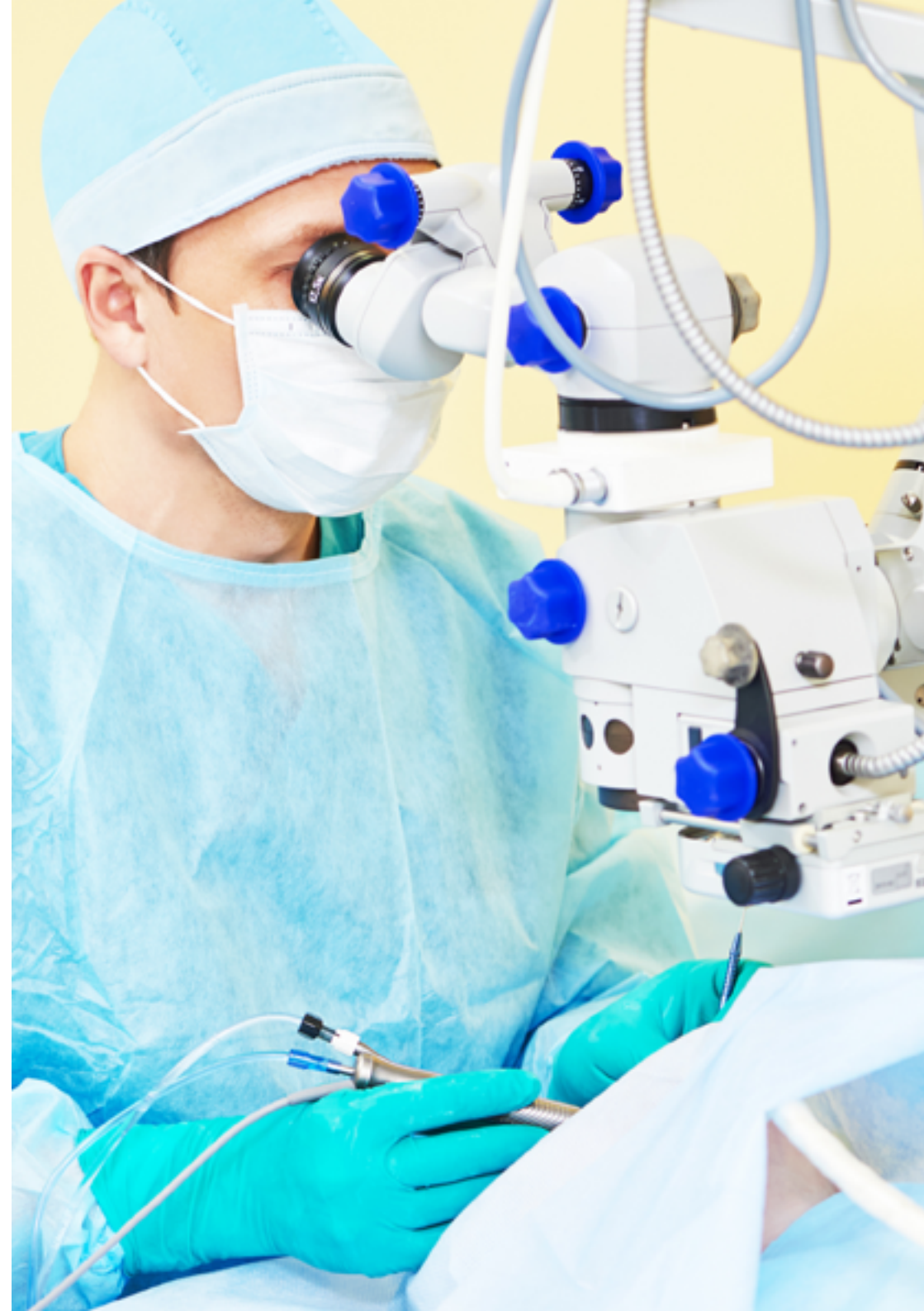- 3.7.4. Diagnostic des stries angioïdes, modèles angiographiques, angiographie au vert d'indocyanine, autofluorescence, OCT structurel et angio-OCT
- 3.7.5. Examen des complexes néovasculaires associés
- 3.7.6. Traitements actuels des stries angioïdes et de leurs complexes néovasculaires associés
- 3.8. Maladies pachychoroïdiennes
 - 3.8.1. Définition des maladies du spectre pachychoroïdien
 - 3.8.2. Diagnostic des maladies des pachychoroïdes, caractéristiques communes
 - 3.8.3. Modèles de OCT, angio-OCT
 - 3.8.4. Maladies du spectre pachychoroïdien, choriopathie séreuse centrale aiguë et chronique Diagnostic, caractéristiques et traitement actualisé
 - 3.8.5. Maladies du spectre pachychoroïdien, épithéliopathie pigmentaire pachychoroïdienne Diagnostic, caractéristiques et traitement actualisé
 - 3.8.6. Néovasculopathie pachychoroïdienne Diagnostic, caractéristiques et traitement actualisé
 - 3.8.7. Vasculopathie polypoïde choroïdienne Diagnostic, caractéristiques et traitement actualisé
 - 3.8.8. Excavation choroïdienne focale Diagnostic, caractéristiques et traitement actualisé
 - 3.8.9. Syndrome de la pachychoroïde péripapillaire Diagnostic, caractéristiques et traitement actualisé

Module 4. Maladies oculaires inflammatoires avec atteinte de la macula, de la rétine et du vitré

- 4.1. Diagnostic et traitement de l'uvéïte
 - 4.1.1. Diagnostic deuvéïte
 - 4.1.1.1. Approche systématique du diagnostic de l'uvéïte
 - 4.1.1.2. Classification des uvéïtes
 - 4.1.1.3. Localisation des uvéïtes
 - 4.1.1.4. Approche du patient, l'histoire clinique comme valeur diagnostique
 - 4.1.1.5. Examen oculaire détaillé Orientation diagnostique
 - 4.1.1.6. Tests les plus courants utilisés pour l'étude de l'uvéïte
 - 4.1.1.7. Tableaux de diagnostic différentiel
 - 4.1.2. Tests d'imagerie utilisés pour l'étude de l'uvéïte Tests d'imagerie système
 - 4.1.3. Examens d'imagerie ophtalmologique Rétinographie, angiographie à la fluorescéine, ICGA, OCT, angio-OCT, BMU, échographie, etc.

- 4.1.4. Traitement général de l'uvéïte
 - 4.1.4.1. Corticostéroïdes
 - 4.1.4.2. Agents mydriatiques et cycloplégiques
 - 4.1.4.3. Anti-inflammatoires non stéroïdiens
 - 4.1.4.4. Traitements immunosuppresseurs
 - 4.1.4.5. Nouvelles thérapies biologiques pour le traitement de l'uvéïte
- 4.1.5. Chirurgie diagnostique pour l'uvéïte Biopsies rétinienne
- 4.1.6. Chirurgie thérapeutique : Cornée, iris, cataracte, glaucome, vitré et rétine Traitement complet de l'uvéïte
- 4.2. Œdème maculaire cystoïde
 - 4.2.1. Physiopathologie, fonction de la barrière sang-rétine
 - 4.2.2. Histologie de l'œdème maculaire cystoïde
 - 4.2.3. Mécanismes de rupture de la barrière hémato-rétinienne
 - 4.2.4. Exploration de l'œdème maculaire cystoïde Modèles angiographiques à la fluorescéine, OCT, angio-OCT et Clinical en Face
 - 4.2.5. Fluorophotométrie du vitré
 - 4.2.6. Traitement de l'œdème maculaire post-chirurgical
- 4.3. Syndromes des points blancs et maladies associées
 - 4.3.1. Birdshot : chorioretinopathie à pellets
 - 4.3.2. Maladies du placode
 - 4.3.3. Choroidite multifocale et panuvéïte, syndrome de choroidopathie ponctuée interne et fibrose sous-rétinienne progressive et uvéïte
 - 4.3.4. Syndrome des tâches blanches évanescents et multiples Principales caractéristiques, évolution et diagnostic différentiel
 - 4.3.5. Rétinopathie externe zonale aiguë
 - 4.3.6. Neurorétinopathie maculaire aiguë
- 4.4. Épithéliopathie placode multifocale postérieure aiguë
 - 4.4.1. Étiopathogénie
 - 4.4.2. Clinique
 - 4.4.3. Modèles d'examen angiographique
 - 4.4.4. Examen OCT et angio-OCT
 - 4.4.5. Histoire naturelle de la maladie
 - 4.4.6. Diagnostic différentiel
 - 4.4.7. Traitement
- 4.5. Choroidite serpiginieuse
 - 4.5.1. Étiopathogénie de la choroidite serpiginieuse
 - 4.5.2. Caractéristiques cliniques, histoire naturelle de la maladie
 - 4.5.3. Techniques d'examen de la choroidite serpiginieuse
 - 4.5.4. Modèles angiographiques et OCT structurel
 - 4.5.5. Diagnostic différentiel
 - 4.5.6. Traitement
- 4.6. Syndrome de Vogt-Koyanagi-Harada
 - 4.6.1. Introduction et classification du syndrome de Vogt-Koyanagi-Harada
 - 4.6.2. Atteinte maculaire
 - 4.6.3. Histoire naturelle de la maladie
 - 4.6.4. Examen, modèles angiographiques, imagerie OCT, angio-OCT
 - 4.6.5. Diagnostic différentiel
 - 4.6.6. Traitement des membranes néovasculaires associées et récurrentes
- 4.7. Choroidite multifocale
 - 4.7.1. Épidémiologie de la choroidite multifocale
 - 4.7.2. Étiopathogénie de la choroidite multifocale
 - 4.7.3. Clinique
 - 4.7.4. Examen de la choroidite multifocale Modèles angiographiques, ICGA, OCT et angio-OCT
 - 4.7.5. Diagnostic différentiel
 - 4.7.6. Histoire naturelle de la choroidite multifocale
 - 4.7.7. Traitement actuel
- 4.8. Ophtalmie sympathique
 - 4.8.1. Épidémiologie de l'ophtalmie sympathique
 - 4.8.2. Physiopathologie de l'ophtalmie sympathique
 - 4.8.3. Immunopathologie de l'ophtalmie sympathique
 - 4.8.4. Observations cliniques
 - 4.8.5. Examen, modèle angiographique, OCT structurel et angio-OCT
 - 4.8.6. Diagnostic différentiel
 - 4.8.7. Histoire naturelle de la maladie, évolution et complications éventuelles
 - 4.8.8. Traitement, prévention et pronostic

- 4.9. Rétinopathies auto-immunes
 - 4.9.1. Épidémiologie et mécanismes d'action
 - 4.9.2. Caractéristiques cliniques des rétinopathies auto-immunes
 - 4.9.3. Diagnostic, modèles angiographiques, OCT et angio-OCT
 - 4.9.4. Diagnostic différentiel
 - 4.9.5. Histoire naturelle, évolution et complications éventuelles
 - 4.9.6. Traitements locaux et systémiques
 - 4.9.7. Pronostic
- 4.10. Sarcoïdose rétinienne
 - 4.10.1. Considérations générales sur la sarcoïdose oculaire
 - 4.10.2. Histoire naturelle et pronostic de la sarcoïdose oculaire
 - 4.10.3. Manifestations oculaires de la sarcoïdose oculaire
 - 4.10.4. Maladie du segment postérieur
 - 4.10.5. Examen oculaire, modèles d'angiographie à la fluorescéine, OCT structurel et angio-OCT
 - 4.10.6. Traitement de la sarcoïdose rétinienne
- 4.11. Uvéite intermédiaire
 - 4.11.1. Introduction
 - 4.11.2. Épidémiologie et démographie
 - 4.11.3. Observations cliniques, examen de l'uvéite intermédiaire
 - 4.11.4. Histopathologie de l'uvéite intermédiaire
 - 4.11.5. Évolution clinique et complications
 - 4.11.6. Traitement de l'uvéite intermédiaire
- 4.12. Les Syndromes de Mascarade
 - 4.12.1. Syndrome de Mascarade malin
 - 4.12.1.1. Lymphome intraoculaire du système nerveux central
 - 4.12.1.2. Leucémies
 - 4.12.1.3. Mélanome malin
 - 4.12.1.4. Rétinoblastome
 - 4.12.1.5. Métastases
 - 4.12.1.6. Syndromes paranéoplasiques



- 4.12.2. Syndrome de Mascarade d'endophtalmie
 - 4.12.2.1. Endophtalmie chronique postopératoire
 - 4.12.2.2. Endophtalmie endogène endogène
- 4.12.3. Syndrome de Mascarade non-malin et non-infectieux
 - 4.12.3.1. Décollement de la rétine régmato-gène
 - 4.12.3.2. Rétinite pigmentaire
 - 4.12.3.3. Corps étranger intraoculaire
 - 4.12.3.4. Dispersion pigmentaire
 - 4.12.3.5. Syndrome d'ischémie oculaire
 - 4.12.3.6. Xanthogranulome juvénile

Module 5. Maladies infectieuses de la rétine et du vitré

- 5.1. Prise en charge de l'endophtalmie en général
 - 5.1.1. Histoire clinique du processus infectieux
 - 5.1.2. Examen oculaire en fonction du processus d'endophtalmie
 - 5.1.3. Échantillonnage pour la culture
 - 5.1.4. Traitement de la porte d'entrée et traitement systémique
 - 5.1.5. Traitement du processus d'endophtalmie avec des injections intravitréennes
 - 5.1.6. Traitement chirurgical de l'endophtalmie oculaire
- 5.2. Infection oculaire par le VIH
 - 5.2.1. Uvéite par VIH
 - 5.2.2. Examen oculaire chez le patient atteint de VIH
 - 5.2.3. VIH dans l'œil, atteinte choroïdienne, rétinite à VIH
 - 5.2.4. Infections opportunistes associées au VIH Rétinite à cytomegalovirus, virus varicelle-zona, toxoplasmose oculaire, pneumocystose, tuberculose, cryptococcose, candidose, autres infections opportunistes
 - 5.2.5. Uveitis liées aux traitements médicamenteux du VIH
 - 5.2.6. Traitement médical du VIH oculaire, traitements systémiques intravitréens et dépôts
 - 5.2.7. Traitement chirurgical de la rétinite à VIH ou des infections opportunistes
- 5.3. Infections mycobactériennes
 - 5.3.1. Définition de l'infection oculaire à mycobacterium tuberculosis
 - 5.3.2. Histoire et épidémiologie
 - 5.3.3. Présentation clinique
 - 5.3.4. Physiopathologie de la tuberculose oculaire
 - 5.3.5. Pathogénie de la tuberculose oculaire
 - 5.3.6. Tests de diagnostic de la tuberculose, test cutané à la tuberculine et autres tests de diagnostic
 - 5.3.7. Examen oculaire, modèles angiographiques, OCT et angio-OCT
 - 5.3.8. Traitement de la tuberculose et de la tuberculose oculaire
 - 5.3.9. Complications possibles et pronostic des infections mycobactériennes
- 5.4. Infections spirochétales
 - 5.4.1. Définition de l'infection de la syphilis Treponema Pallidum
 - 5.4.2. Histoire et épidémiologie de la syphilis
 - 5.4.3. Présentation clinique systémique
 - 5.4.4. Présentation clinique oculaire, uvéite à Treponema Pallidum Uvéites antérieures et postérieures Manifestations cliniques
 - 5.4.5. Physiopathologie et pathogénie
 - 5.4.6. Tests de diagnostic de Treponema Pallidum
 - 5.4.7. Traitement systémique et oculaire de l'uvéite associée à la syphilis
 - 5.4.8. Complications et pronostic
- 5.5. Toxoplasmose oculaire
 - 5.5.1. Définition et histoire naturelle de l'infection par Toxoplasma gondii
 - 5.5.2. Pathogénie, le parasite toxoplasma gondii
 - 5.5.3. Cycle de vie du parasite, transmission
 - 5.5.4. Immunobiologie et épidémiologie
 - 5.5.5. Toxoplasmose congénitale et acquise Manifestations cliniques
 - 5.5.6. Toxoplasmose chez les patients immunodéprimés
 - 5.5.7. Diagnostic et examen de la toxoplasmose oculaire Rétinographie, angiographie à la fluorescéine et ICGA OCT et angio-OCT
 - 5.5.8. Formes atypiques de la toxoplasmose oculaire Examen angiographique et rétinographique
 - 5.5.9. Diagnostic différentiel
 - 5.5.10. Tests de diagnostic de Toxoplasma gondii
 - 5.5.11. Traitement médical de la toxoplasmose oculaire
 - 5.5.12. Traitement chirurgical de la toxoplasmose oculaire
 - 5.5.13. Prévention, pronostic et conclusions
- 5.6. Infection oculaire par la toxocarose
 - 5.6.1. Définition de l'infection à Toxocara canis ou Toxocara cati
 - 5.6.2. Étiologie, le micro-organisme, son cycle de vie et l'infection humaine
 - 5.6.3. Manifestations cliniques systémiques et oculaires
 - 5.6.4. Histoire naturelle de la toxocarose

- 5.6.5. Immunopathologie
- 5.6.6. Diagnostic, tests diagnostiques et sérologiques
- 5.6.7. Complications oculaires de la toxocarose
- 5.6.8. Diagnostic différentiel de la toxocarose
- 5.6.9. Traitement médical et chirurgical de la toxocarose
- 5.6.10. Pronostic et conclusions de la toxocarose oculaire
- 5.7. Ascariidose oculaire
 - 5.7.1. Définition de l'infection par le nématode *Ascaris Lumbricoides*
 - 5.7.2. Histoire naturelle, épidémiologie
 - 5.7.3. Caractéristiques cliniques systémiques
 - 5.7.4. Caractéristiques cliniques oculaires de l'ascariidose
 - 5.7.5. Immunologie, pathologie et pathogenèse, le cycle de vie
 - 5.7.6. Diagnostic systémique et diagnostic oculaire Tests fonctionnels et d'imagerie
 - 5.7.7. Traitement systémique et traitement oculaire
 - 5.7.8. Complications possibles et conclusions
- 5.8. Onchocercose oculaire
 - 5.8.1. Définition de l'infection par *Onchocerca volvulus*
 - 5.8.2. Histoire naturelle, épidémiologie, distribution géographique
 - 5.8.3. Facteurs démographiques, écologie et biologie de l'onchocercose
 - 5.8.4. Caractères cliniques systémiques de l'onchocercose
 - 5.8.5. Ophtalmologie de l'onchocercose, atteinte du pôle antérieur et du segment postérieur
 - 5.8.6. Étiologie, transmission, cycle de vie de l'*Onchocerciasis Volvulus*
 - 5.8.7. Pathogenèse et pathologie
 - 5.8.8. Diagnostic clinique et de laboratoire
 - 5.8.9. Diagnostic différentiel
 - 5.8.10. Traitement systémique et oculaire de l'onchocercose
 - 5.8.11. Histoire naturelle et pronostic
- 5.9. Loase oculaire
 - 5.9.1. Définition de l'infection par *Loa Loa*
 - 5.9.2. Histoire, épidémiologie, morphologie
 - 5.9.3. Caractéristiques cliniques systémiques et manifestations oculaires pôle antérieur et pôle postérieur
 - 5.9.4. Diagnostic systémique et oculaire
 - 5.9.5. Traitement systémique et oculaire
 - 5.9.6. Prévention et chimioprophylaxie
- 5.10. Cysticercose oculaire
 - 5.10.1. Définition de l'infection par *Cysticercus cellulosae*
 - 5.10.2. Histoire et épidémiologie
 - 5.10.3. Caractéristiques cliniques systémiques et oculaires
 - 5.10.4. Pathogenèse et pathologie
 - 5.10.5. Diagnostic systémique et oculaire, tests d'imagerie Échographie
 - 5.10.6. Diagnostic différentiel
 - 5.10.7. Traitement en fonction de la localisation de la larve
 - 5.10.8. Complications et pronostic
- 5.11. Maladie de Lyme oculaire
 - 5.11.1. Définition de la maladie de Lyme due à une infection par *Borrelia burgdorferi*
 - 5.11.2. Histoire, épidémiologie
 - 5.11.3. Caractéristiques cliniques systémiques selon le stade de la maladie
 - 5.11.4. Manifestations cliniques oculaires, maladie précoce, maladie disséminée et persistante
 - 5.11.5. Pathogenèse
 - 5.11.6. Diagnostic systémique et diagnostic oculaire
 - 5.11.7. Traitement systémique et oculaire
 - 5.11.8. Pronostic, complications éventuelles
- 5.12. Infection oculaire à *Bartonella*
 - 5.12.1. Définition des infections à *Bartonella*
 - 5.12.2. Histoire et épidémiologie
 - 5.12.3. Caractéristiques cliniques systémiques et oculaires, atteinte de la rétine et du vitré
 - 5.12.4. Pathogenèse et immunologie
 - 5.12.5. Diagnostic systémique et diagnostic oculaire
 - 5.12.6. Traitement systémique et oculaire de la Bartonellose
 - 5.12.7. Diagnostic différentiel
 - 5.12.8. Pronostic et conclusions
- 5.13. Leptospirose et infection oculaire
 - 5.13.1. Définition de l'infection à *Leptospira interrogans*
 - 5.13.2. Épidémiologie

- 5.13.3. Caractéristiques cliniques des maladies non oculaires
- 5.13.4. Caractéristiques cliniques de la maladie oculaire à *Leptospira*
- 5.13.5. Pathogénèse
- 5.13.6. Diagnostic de laboratoire et diagnostic oculaire
- 5.13.7. Diagnostic différentiel
- 5.13.8. Traitement systémique et oculaire de l'infection à *Leptospira*
- 5.13.9. Pronostic et conclusions
- 5.14. Brucellose oculaire
 - 5.14.1. Définition de l'infection par *Brucella*
 - 5.14.2. Histoire, étiologie, épidémiologie
 - 5.14.3. Génétique moléculaire, pathologie et immunologie
 - 5.14.4. Caractéristiques cliniques systémiques, maladie subclinique, aiguë, subaiguë et chronique
 - 5.14.5. Manifestations oculaires
 - 5.14.6. Diagnostic systémique et oculaire
 - 5.14.7. Traitement systémique et oculaire de la brucellose oculaire
 - 5.14.8. Pronostic, prévention et conclusions
- 5.15. Maladie de Whipple de l'œil
 - 5.15.1. Définition de la maladie de Whipple de l'œil
 - 5.15.2. Histoire, épidémiologie, étiologie, pathologie et immunologie
 - 5.15.3. Caractéristiques cliniques extraoculaires
 - 5.15.4. Caractéristiques cliniques oculaires, uvéite, neurophtalmologie
 - 5.15.5. Diagnostic systémique et oculaire
 - 5.15.6. Diagnostic différentiel
 - 5.15.7. Traitement médical systémique et oculaire Traitement chirurgical
 - 5.15.8. Pronostic et conclusions
- 5.16. Maladie oculaire par *Rickettsia*
 - 5.16.1. Définition, caractéristiques microbiologiques et classification des rickettsies
 - 5.16.2. Histoire Épidémiologie Physiopathologie Immunologie Pathologie et pathogénèse
 - 5.16.3. Caractéristiques cliniques. Atteinte systémique et oculaire
 - 5.16.4. Diagnostic systémique, de laboratoire et oculaire
 - 5.16.5. Traitement systémique et oculaire
 - 5.16.6. Pronostic, complications et conclusions sur la *Rickettsia* oculaire
- 5.17. Lèpre oculaire
 - 5.17.1. Définition de la maladie de Hansen causée par *Mycobacterium leprae*
 - 5.17.2. Histoire, épidémiologie
 - 5.17.3. Caractéristiques cliniques systémiques et oculaires
 - 5.17.4. Complications oculaires du segment postérieur Modifications oculaires au cours des réactions lépreuses aiguës
 - 5.17.5. Histopathologie oculaire
 - 5.17.6. Pathogénèse et immunologie
 - 5.17.7. Diagnostic systémique et oculaire
 - 5.17.8. Diagnostic différentiel
 - 5.17.9. Traitement des maladies systémiques et des maladies oculaires
 - 5.17.10. Gestion des complications oculaires
- 5.18. Infections oculaires dues au Virus de l'Herpès
 - 5.18.1. Virologie, virus de l'herpès simple et virus varicelle-zona
 - 5.18.1.1. Caractéristiques cliniques, nécrose aiguë de la rétine et autres rétinopathies
 - 5.18.1.2. Diagnostic, tests fonctionnels et d'imagerie, angiographie à la fluorescéine, OCT et angio-OCT
 - 5.18.1.3. Diagnostic différentiel de la nécrose rétinienne aiguë
 - 5.18.1.4. Traitement de la nécrose aiguë de la rétine, agents antiviraux Traitement du décollement de la rétine associé
 - 5.18.2. Infection de l'œil par le virus d'Epstein-Barr
 - 5.18.3. Infections oculaires à cytomégalovirus
 - 5.18.3.1. Caractéristiques cliniques oculaires
 - 5.18.3.2. Traitement systémique et oculaire
 - 5.18.3.3. Complications, pronostic et conclusions de l'infection à cytomégalovirus
- 5.19. Atteinte oculaire due à la rubéole Maladie de la rougeole
 - 5.19.1. Définition de la maladie de la rougeole ou de la rubéole
 - 5.19.2. Histoire
 - 5.19.3. Rubéole congénitale
 - 5.19.4. Rubéole acquise
 - 5.19.5. Panencéphalite sclérosante subaiguë
 - 5.19.6. Traitement de la rubéole oculaire
 - 5.19.7. Pronostic et conclusions

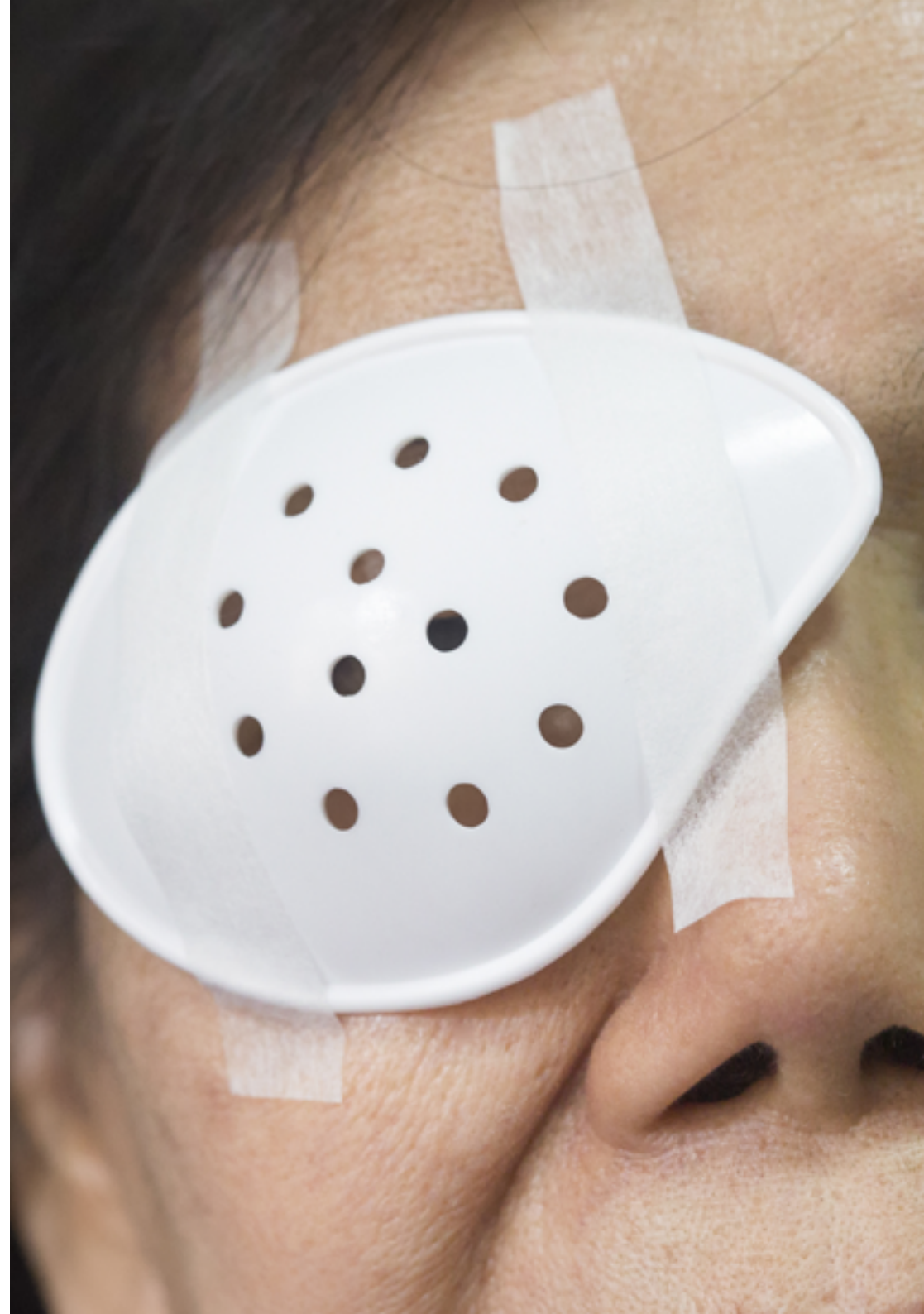- 5.20. Syndrome d'histoplasmosse oculaire présumé
 - 5.20.1. Définition
 - 5.20.2. Histoire, mycologie, épidémiologie
 - 5.20.3. Caractéristiques cliniques, choroïdite disséminée, maculopathie
 - 5.20.4. Pathogénèse, physiopathologie, immunologie
 - 5.20.5. Diagnostic de laboratoire et diagnostic oculaire, tests d'imagerie
 - 5.20.6. Diagnostic différentiel
 - 5.20.7. Traitement au laser, traitement aux corticostéroïdes et autres traitements actuellement proposés
 - 5.20.8. Chirurgie submaculaire et sous-rétinienne Complications
 - 5.20.9. Pronostic et conclusions
- 5.21. Candidose oculaire
 - 5.21.1. Définition de l'infection de l'œil par Candida
 - 5.21.2. Histoire, épidémiologie
 - 5.21.3. Caractéristiques cliniques, endophtalmie à candida endogène et exogène
 - 5.21.4. Complications, pathogénèse, histopathologie et immunologie
 - 5.21.5. Diagnostic Aspiration du vitré et de la chambre antérieure
 - 5.21.6. Diagnostic différentiel
 - 5.21.7. Traitement médical systémique Le rôle de la vitrectomie
 - 5.21.8. Pronostic et conclusions
- 5.22. Amibiase oculaire
 - 5.22.1. Définition de l'infection oculaire à Acanthamoeba et Naegleria
 - 5.22.2. Histoire et microbiologie
 - 5.22.3. Épidémiologie, physiopathologie
 - 5.22.4. Atteinte oculaire clinique, pôle antérieur, uvéite et complications tardives
 - 5.22.5. Diagnostic, microscopie confocale, diagnostic de laboratoire
 - 5.22.6. Histologie, cultures
 - 5.22.7. Diagnostic différentiel
 - 5.22.8. Traitement médical, l'intérêt de la vitrectomie et de la cryothérapie
 - 5.22.9. Prévention, pronostic et conclusions

Module 6. Dystrophies rétiniennes héréditaires et pathologie rétinienne pédiatrique

- 6.1. Dystrophies rétiniennes héréditaires
 - 6.1.1. Diagnostic clinique Tests en consultation et campimétrie
 - 6.1.2. Tests d'imagerie, OCT et angio-OCT, Autofluorescence (AF), Angiographie à la fluorescéine et vert d'indocyanine
 - 6.1.3. Étude électrophysiologique
 - 6.1.3.1. Dystrophies généralisées des photorécepteurs
 - 6.1.3.2. Dystrophies maculaires
 - 6.1.3.3. Dystrophies choroïdiennes généralisées
 - 6.1.3.4. Vitréorétinopathies héréditaires
 - 6.1.3.5. Albinisme
 - 6.1.4. Dystrophies rétiniennes héréditaires à l'âge pédiatrique, principaux signes et symptômes
 - 6.1.5. Base génétique de la dystrophies rétiniennes héréditaires
 - 6.1.6. Classification clinique des dystrophies rétiniennes héréditaires
 - 6.1.6.1. Introduction
 - 6.1.6.2. Dystrophies rétiniennes héréditaires non syndromique
 - 6.1.6.2.1. Dystrophie des bâtonnets
 - 6.1.6.2.1.1. Stationnaire: Cécité nocturne stationnaire Avec un fond d'œil normal et anormal (fond d'œil albipunctatus et maladie d'Oguchi)
 - 6.1.6.2.1.2. Progressive: Rétinite pigmentaire ou dystrophies des bâtonnets
 - 6.1.6.2.2. Dystrophie des cônes
 - 6.1.6.2.2.1. Stationnaires ou dysfonctionnement des cônes: Achromatopsie congénitale
 - 6.1.6.2.2.2. Dystrophies des cônes et bâtonnets
 - 6.1.6.2.3. Dystrophies maculaires
 - 6.1.6.2.3.1. Stargardt et Fundus flavimaculatus
 - 6.1.6.2.3.2. Maladie de Best
 - 6.1.6.2.3.3. Dystrophie choroïdienne aréolaire centrale
 - 6.1.6.2.3.4. Rétinoschisis juvénile lié au X
 - 6.1.6.2.3.5. Autres dystrophies maculaires
 - 6.1.6.2.4. Maladies généralisées des photorécepteurs
 - 6.1.6.2.4.1. Choroïdémie
 - 6.1.6.2.4.2. Atrophie gyree

- 6.1.6.2.5. Vitréorétinopathies exsudatives et non exsudatives
- 6.1.6.3. Dystrophies rétiniennes héréditaires syndromiques
 - 6.1.6.3.1. Syndrome d'Usher
 - 6.1.6.3.2. Syndrome de Bardet Biedl
 - 6.1.6.3.3. Syndrome de Senior Loken
 - 6.1.6.3.4. Maladie de Refsum
 - 6.1.6.3.5. Syndrome de Joubert
 - 6.1.6.3.6. Syndrome d'Alagille
 - 6.1.6.3.7. Syndrome d'Alström
 - 6.1.6.3.8. Céroïde-lipofuscinose neuronale
 - 6.1.6.3.9. Dyskinésie ciliaire primaire
 - 6.1.6.3.10. Syndrome de Stickler
- 6.1.7. Traitement des dystrophies rétiniennes héréditaires
 - 6.1.7.1. Thérapie génique Un nouvel avenir pour le traitement des maladies à altérations génétiques Luxturna
 - 6.1.7.2. Thérapies avec des facteurs de croissance neurotrophiques
 - 6.1.7.3. Thérapie cellulaire
 - 6.1.7.4. Vision artificielle
 - 6.1.7.5. Autres traitements
- 6.2. Rétinopathie du prématuré (RDP)
 - 6.2.1. Introduction et contexte historique
 - 6.2.2. Classification de la rétinopathie du prématuré
 - 6.2.3. Contexte de la maladie et facteurs de risque
 - 6.2.4. Diagnostic, dépistage et directives de suivi de la RDP
 - 6.2.5. Critères de traitement de la RDP
 - 6.2.6. Utilisation d'antiVEGF (anti vascular endothelium grown factor)
 - 6.2.7. Utilisation actuelle du traitement au laser
 - 6.2.8. Traitement par chirurgie sclérale et/ou vitrectomie en phases avancées
 - 6.2.9. Séquelles et complications de la RDP
 - 6.2.10. Critères de sortie et de suivi ultérieur
 - 6.2.11. Responsabilité, documentation et communication
 - 6.2.12. L'avenir du Screening et les nouvelles options thérapeutiques
 - 6.2.13. Considérations médico-légales
- 6.3. Albinisme
 - 6.3.1. Introduction et définition
 - 6.3.2. Examen et observations cliniques
 - 6.3.3. Histoire naturelle
 - 6.3.4. Traitement et prise en charge des patients albinos
- 6.4. Rétinoschisis congénital lié à l'X
 - 6.4.1. Définition, étude génétique et arbre généalogique
 - 6.4.2. Examen et observations cliniques
 - 6.4.3. Tests électrophysiologiques
 - 6.4.4. Classification
 - 6.4.5. Histoire naturelle et conseil génétique
 - 6.4.6. Directives de traitement en fonction du stade de la maladie
- 6.5. Maladie de Best
 - 6.5.1. Définition, étude génétique
 - 6.5.2. Diagnostic, observations cliniques, examens d'imagerie
 - 6.5.3. Tests fonctionnels, microperimétrie et tests électrophysiologiques
 - 6.5.4. Histoire naturelle, évolution clinique
 - 6.5.6. Traitements actuels et futurs de la maladie de Best
- 6.6. Maladie de Stargardt, fundus flavimaculatus
 - 6.6.1. Définition et étude génétique
 - 6.6.2. Observations cliniques en consultation, examens d'imagerie
 - 6.6.3. Tests électrophysiologiques
 - 6.6.4. Histoire et conseil génétique
 - 6.6.5. Traitements actuels
- 6.7. Vitréorétinopathie exsudative familiale (FEVR)
 - 6.7.1. Définition, étude génétique
 - 6.7.2. Observations cliniques de la FEVR
 - 6.7.3. Tests d'imagerie, OCT, angio-OCT Angiographie à la fluorescéine
 - 6.7.4. Histoire naturelle et évolution de la maladie, stadification
 - 6.7.5. Traitement au laser de la FEVR
 - 6.7.6. Traitement par vitrectomie de la FEVR
 - 6.7.7. Traitement des complications

- 6.8. Syndrome de la vascularisation foetale persistante (PFVS)
 - 6.8.1. Définition et évolution de la nomenclature de la maladie
 - 6.8.2. Examen échographique, tests d'imagerie
 - 6.8.3. Observations cliniques en consultation
 - 6.8.4. Directives de traitement et stades de la maladie
 - 6.8.5. Traitement chirurgical du PFVS Vitrectomie
 - 6.8.6. Histoire naturelle et évolutive de la maladie
 - 6.8.7. Réhabilitation visuelle
- 6.10. Maladie de Coats
 - 6.10.1. Définition de la maladie de Coats Formes évolutives
 - 6.10.2. Observations cliniques en consultation
 - 6.10.3. Études d'imagerie, rétinographie, AFG, OCT angio-OCT
 - 6.10.4. Échographie oculaire dans la maladie de Coats
 - 6.10.5. Spectre de traitement en fonction de la forme évolutive Histoire naturelle
 - 6.10.6. Traitement par laser et cryothérapie
 - 6.10.7. Traitement par vitrectomie dans les formes avancées
 - 6.10.8. Réhabilitation visuelle
- 6.11. Maladie de Norrie
 - 6.11.1. Définition, étude génétique
 - 6.11.2. Observations cliniques en consultation
 - 6.11.3. Directives de traitement et conseil génétique
 - 6.11.4. Histoire naturelle et évolution de la maladie de Norrie
- 6.12. Incontinentia pigmenti
 - 6.12.1. Définition et étude génétique
 - 6.12.2. Observations cliniques et tests fonctionnels
 - 6.12.3. Histoire naturelle et évolutive de la maladie
 - 6.12.4. Possibilités thérapeutiques actuelles, aides visuelles
- 6.13. Néovascularisation choroïdienne à l'âge pédiatrique
 - 6.13.1. Observations cliniques en consultation
 - 6.13.2. Tests fonctionnels, tests d'imagerie
 - 6.13.3. Diagnostic différentiel
 - 6.13.4. Directives et possibilités de traitement en fonction de l'âge



- 6.14. Décollement de la rétine dans le groupe d'âge pédiatrique et décollement associé à un colobome oculaire
 - 6.14.1. Considérations générales
 - 6.14.2. Anatomie et adaptation chirurgicale à la morphologie du décollement de la rétine
 - 6.14.3. Particularités de la chirurgie dans le groupe d'âge pédiatrique, instruments et équipements chirurgicaux spécialisés pour le groupe d'âge pédiatrique
 - 6.14.4. Chirurgie sclérale à l'âge pédiatrique
 - 6.14.5. Vitrectomie à l'âge pédiatrique
 - 6.14.6. Traitement post-chirurgical, médical et postural chez l'enfant
 - 6.14.7. Réhabilitation visuelle
- 6.15. Syndromes de Stickler
 - 6.15.1. Définition et classification des syndromes de Stickler
 - 6.15.2. Observations cliniques et étude d'imagerie
 - 6.15.3. Spectre systémique et oculaire de la maladie
 - 6.15.4. Traitement actuel du syndrome de Stickler
 - 6.15.5. Histoire naturelle et évolutive de la maladie
- 6.16. Syndrome de Marfan
 - 6.16.1. Définition et étude génétique de la maladie
 - 6.16.2. Spectre systémique de la maladie
 - 6.16.3. Atteinte oculaire dans la maladie de Marfan
 - 6.16.4. Observations cliniques oculaires
 - 6.16.5. Traitements applicables au syndrome de Marfan
 - 6.16.6. Décollement de la rétine dans le syndrome de Marfan
 - 6.16.7. Histoire naturelle et évolutive de la maladie

Module 7. Dégénérescence maculaire liée à l'âge (DMLA)

- 7.1. Épidémiologie de la DMLA
 - 7.1.1. Introduction
 - 7.1.2. Systèmes de classification internationaux, histoire des classifications
 - 7.1.3. Incidence
 - 7.1.4. Prévalence
 - 7.1.5. Étiopathogénie
 - 7.1.6. Facteurs de risque

- 7.2. Génétique de la dégénérescence maculaire liée à l'âge
 - 7.2.1. Introduction
 - 7.2.2. Études génétiques associées à la DMLA
 - 7.2.3. Facteurs H du complément et Loci impliqués dans la DMLA
 - 7.2.4. Autres facteurs impliqués dans la DMLA
- 7.3. Histopathologie de la DMLA
 - 7.3.1. Vieillesse oculaire, modifications des différentes structures rétinienne
 - 7.3.2. Modifications histologiques dans la forme évolutive de la DMLA
 - 7.3.3. Modifications des différentes structures rétinienne et de l'épithélium pigmenté
 - 7.3.4. Drusen
 - 7.3.5. Atrophie naissante
 - 7.3.6. Atrophie géographique
 - 7.3.7. Dégénérescence maculaire néovasculaire liée à l'âge
- 7.4. Observations cliniques et angiographiques de la DMLA Angiographie à la fluorescéine et ICG
 - 7.4.1. Signes et symptômes cliniques de la DMLA
 - 7.4.2. Drusen
 - 7.4.3. Modifications pigmentaires
 - 7.4.4. Atrophies géographiques
 - 7.4.5. Décollement de l'épithélium pigmentaire DEP
 - 7.4.6. Complexes néovasculaires sous-rétiniens
 - 7.4.7. Formes disciformes
 - 7.4.8. Étude angiographique à la fluorescéine et au vert d'indocyanine Applications actuelles de la technique
- 7.5. Tomographie en cohérence optique et angio-OCT dans la dégénérescence maculaire liée à l'âge
 - 7.5.1. OCT et l'angio-OCT comme base pour le suivi de la maladie
 - 7.5.2. Informations initiales sur la technologie
 - 7.5.3. OCT dans les formes précoces de la maladie
 - 7.5.4. OCT et angio-OCT, dans les formes d'atrophie géographique de la maladie
 - 7.5.5. OCT et angio-OCT, dans les formes quiescentes de la maladie
 - 7.5.6. DMLA exsudative et son examen par OCT et angio-OCT
 - 7.5.7. OCT dans les décollements de l'épithélium pigmentaire de la rétine
 - 7.5.8. OCT et angio-OCT dans d'autres formes de présentations de la DMLA
 - 7.5.9. Importance de l'OCT dans les essais cliniques pour le développement et la comparaison de médicaments dans la DMLA

- 7.5.10. Facteurs de pronostic de l'OCT et de l'angio-OCT dans la DMLA Biomarqueurs
- 7.6. Mise à jour de la classification des DMLA et sa correspondance avec les classifications précédentes
 - 7.6.1. Néovascularisation de type 1
 - 7.6.2. Néovascularisation de type 2
 - 7.6.3. Néovascularisation de type 3
 - 7.6.4. Dilatations anévrismales de type 1 ou vasculopathie choroïdienne polypoïde
- 7.7. Traitement des formes atrophiques et dégénératives de la DMLA
 - 7.7.1. Introduction
 - 7.7.2. Régime alimentaire et compléments nutritionnels dans la prévention de la DMLA
 - 7.7.3. Le rôle des antioxydants dans le contrôle progressif de la DMLA
 - 7.7.4. Quelle serait la combinaison commerciale idéale ?
 - 7.7.5. Le rôle de la protection solaire dans la DMLA
- 7.8. Traitements désuets pour les formes néovasculaires de la DMLA
 - 7.8.1. Traitement au laser dans la DMLA, implications historiques
 - 7.8.2. Types de lasers pour le traitement de la rétine
 - 7.8.3. Mécanisme d'action
 - 7.8.4. Résultats historiques et taux de récurrence
 - 7.8.5. Indications et modes d'utilisation
 - 7.8.6. Complications
 - 7.8.7. Thermothérapie transpupillaire comme traitement de la DMLA
 - 7.8.8. Curiethérapie épitélinienne pour le traitement de la DMLA
- 7.9. Traitements actuels des formes néovasculaires de la DMLA
 - 7.9.1. Thérapie photodynamique pour certains cas de DMLA Rappel historique de son utilisation
 - 7.9.2. Macugen
 - 7.9.3. Ranibizumab
 - 7.9.4. Bevacizumab
 - 7.9.5. Aflibercept
 - 7.9.6. Brolucizumab
 - 7.9.7. Rôle des corticostéroïdes dans certaines formes de DMLA
- 7.10. Nouveaux traitements pour la DMLA exsudative
- 7.11. Thérapies combinés pour la DMLA

- 7.12. Impact systémique des médicaments intravitréens pour la DMLA
 - 7.12.1. Facteurs de risque cardiovasculaire dans la DMLA
 - 7.12.2. Demi-vie de différents médicaments intravitréens dans la DMLA
 - 7.12.3. Effets indésirables dans les principales études sur les principales classes de médicaments intravitréens

Module 8. Pathologie tumorale de la rétine, de la choroïde et du vitré

- 8.1. Rétinoblastome
 - 8.1.1. Définition
 - 8.1.2. Génétique du rétinoblastome
 - 8.1.3. Maladie du rétinoblastome Histopathologie
 - 8.1.4. Présentation, diagnostic et examen, techniques d'imagerie chez le nourrisson
 - 8.1.5. Diagnostic différentiel
 - 8.1.6. Classification
 - 8.1.7. Traitement du rétinoblastome
 - 8.1.7.1. Chimiothérapie / Chémoréduction / Intra-artérielles
 - 8.1.7.2. Thermothérapie
 - 8.1.7.3. Photocoagulation
 - 8.1.7.4. Cryothérapie
 - 8.1.7.5. Curiethérapie
 - 8.1.7.6. Radiothérapie externe
 - 8.1.7.7. Enucléation
 - 8.1.7.8. Rétinoblastome extraoculaire
 - 8.1.8. Modèles de régression
 - 8.1.9. Réhabilitation et pronostic visuel
- 8.2. Hémangiome caverneux et hémangiome racémique
 - 8.2.1. Définition
 - 8.2.2. Clinique
 - 8.2.3. Pronostic
 - 8.2.4. Diagnostic et histologie
 - 8.2.5. Traitement
- 8.3. Hémangioblastome capillaire rétinien et maladie de VonHippel-Lindau
 - 8.3.1. Définition
 - 8.3.2. Clinique

- 8.3.3. Méthodes de diagnostic
- 8.3.4. Diagnostic différentiel
- 8.3.5. Traitement
- 8.3.6. Complications
- 8.3.7. Résultats
- 8.4. Sclérose tubéreuse et sa pathologie ophtalmologique
 - 8.4.1. Définition
 - 8.4.2. Manifestations systémiques
 - 8.4.3. Manifestations oculaires
 - 8.4.4. Études génétiques
- 8.5. Phacomatoses
 - 8.5.1. Définition
 - 8.5.2. Définition de l'hamartome, du choristome
 - 8.5.3. Neurofibromatose (Syndrome de von Recklinghausen)
 - 8.5.4. Angiomasose encéphalofaciale (Syndrome de Sturge-Weber)
 - 8.5.5. Angiomasose racémique (Syndrome de Wyburn-Mason)
 - 8.5.6. Angiomasose caverneuse rétinienne
 - 8.5.7. Phacomatose pigmento vasculaire
 - 8.5.8. Mélanocytose oculodermique
 - 8.5.9. Autres phacomatoses
- 8.6. Métastases rétinienne
 - 8.6.1. Définition
 - 8.6.2. Étude systémique suite à la découverte d'une possible métastase
 - 8.6.3. Examen oculaire
 - 8.6.4. Traitement
- 8.7. Effets à distance du cancer de la rétine Syndromes paranéoplasiques
 - 8.7.1. Définition
 - 8.7.2. Syndrome de la rétinopathie associée au cancer
 - 8.7.3. Syndrome de rétinopathie associée à un mélanome cutané
 - 8.7.4. Traitement des rétinopathies paranéoplasiques
 - 8.7.5. Prolifération mélanocytaire uvéale bilatérale diffuse
- 8.8. Mélanocytome du nerf optique
 - 8.8.1. Définition
 - 8.8.2. Observations cliniques du mélanocytome du nerf optique
 - 8.8.3. Pathologie et pathogenèse
 - 8.8.4. Examen et approche diagnostique
 - 8.8.5. Traitement
- 8.9. Hypertrophie congénitale de l'épithélium pigmentaire
 - 8.9.1. Définition
 - 8.9.2. Épidémiologie et démographie
 - 8.9.3. Observations cliniques et classification
 - 8.9.4. Diagnostic différentiel
- 8.10. Hamartome combiné de l'épithélium pigmentaire et de la rétine
 - 8.10.1. Définition
 - 8.10.2. Épidémiologie
 - 8.10.3. Manifestations cliniques
 - 8.10.4. Examen en consultation, diagnostic
 - 8.10.5. Diagnostic différentiel
 - 8.10.6. Cours clinique
 - 8.10.7. Étiologie et pathologie
 - 8.10.8. Histopathologie
 - 8.10.9. Traitement
- 8.11. Nævus choroïdien
 - 8.11.1. Définition et prévalence
 - 8.11.2. Nævus choroïdien et maladie systémique
 - 8.11.3. Histopathologie
 - 8.11.4. Observations cliniques en consultation
 - 8.11.5. Diagnostic différentiel
 - 8.11.6. Histoire naturelle du Nævus choroïdien
 - 8.11.7. Observation et suivi du Nævus choroïdien
- 8.12. Mélanome choroïdien
 - 8.12.1. Épidémiologie
 - 8.12.2. Pronostic et histoire naturelle du mélanome uvéal
 - 8.12.3. Génétique moléculaire du mélanome choroïdien
 - 8.12.4. Pathologie du mélanome choroïdien

- 8.12.5. Gestion et traitement du mélanome choroïdien
 - 8.12.5.1. Enucléation
 - 8.12.5.2. Curiethérapie pour le mélanome choroïdien
 - 8.12.5.3. Endo-résection par vitrectomie du mélanome choroïdien
 - 8.12.5.4. Résection abexterne du mélanome choroïdien
 - 8.12.6.5. Laser dans le traitement de la choroïde, thermothérapie transpupillaire
 - 8.12.7.6. Thérapie photodynamique pour le traitement du mélanome uvéal
- 8.13. Métastases choroïdiennes
 - 8.13.1. Définition
 - 8.13.2. Incidence et épidémiologie
 - 8.13.3. Observations cliniques et examens
 - 8.13.4. Diagnostic différentiel
 - 8.13.5. Pathologie et pathogénèse
 - 8.13.6. Traitement
 - 8.13.7. Pronostic
- 8.14. Ostéome choroïdien
 - 8.14.1. Définition et épidémiologie
 - 8.14.2. Observations cliniques et examens
 - 8.14.3. Diagnostic différentiel
 - 8.14.4. Pathologie et pathogénèse
 - 8.14.5. Approche diagnostique
 - 8.14.6. Traitement
 - 8.14.7. Pronostic
- 8.15. Hémangiome choroïdien circonscrit
 - 8.15.1. Définition
 - 8.15.2. Clinique
 - 8.15.3. Méthodes de diagnostic, AFG, ICG, échographie oculaire, CT et IRM, OCT
 - 8.15.4. Traitement
- 8.16. Hémangiome choroïdien diffus

- 8.16.1. Définition
- 8.16.2. Clinique
- 8.16.3. Méthodes exploratoires et diagnostiques
- 8.16.4. Traitement
- 8.17. Tumeurs uvéales
 - 8.17.1. Tumeurs épithéliales du corps ciliaire Acquisées et congénitales
 - 8.17.2. Leucémies et lymphomes Lymphome vitréo-rétinien primitif

Module 9. Introduction à la chirurgie de la rétine, vitrectomie dérivée des complications de la chirurgie du pôle antérieur, chirurgie du patient diabétique, endophtalmie et rétinite virale

- 9.1. Instruments, matériaux et alternatives thérapeutiques
 - 9.1.1. Méthodes pour induire l'adhésion chorioretinienne
 - 9.1.2. Matériel de chirurgie sclérale
 - 9.1.3. Gaz intraoculaire
 - 9.1.4. Huiles de silicone
 - 9.1.5. Perfluorocarbones
 - 9.1.6. Cryothérapie
 - 9.1.7. La vitrectomie, principes et techniques chirurgicales
 - 9.1.8. Différentes tailles et systèmes de sondes de vitrectomie
 - 9.1.9. Sources lumineuses endoculaires et diversité des terminaux lumineux
 - 9.1.10. Lasers endoculaires
 - 9.1.11. Accessoires d'instrumentation
 - 9.1.12. Systèmes de visualisation en vitrectomie Lentilles chirurgicales Champ large
 - 9.1.13. Systèmes de microscopie, microscopes 3D
- 9.2. Techniques avancées de vitrectomie
 - 9.2.1. Vitrectomie simple Localisation de la pars plana
 - 9.2.2. Lensectomie par la pars plana
 - 9.2.3. Endocyclophotocoagulation

- 9.2.4. Techniques d'endolaser
- 9.2.5. Techniques d'échange air-liquide Techniques d'injection de gaz
- 9.2.6. Techniques d'injection de perfluorocarbones liquides
- 9.2.7. Techniques d'utilisation et d'injection des huiles de silicone
- 9.2.8. Contrôle de l'hémorragie intraoculaire pendant une intervention chirurgicale
- 9.2.9. Gestion de la pupille, ouverture de la pupille, pour la visualisation en vitrectomie
- 9.2.10. Gestion de l'élimination de l'air ou des substances sous-rétiniennes
- 9.3. Techniques chirurgicales pour la gestion des complications de la chirurgie de la cataracte
 - 9.3.1. Vitrectomie antérieure
 - 9.3.2. Vitrectomie du cristallin disloqué dans le vitré ou des débris cristallins dans le vitré
 - 9.3.3. Techniques chirurgicales pour gérer les lentilles disloquées au vitré
 - 9.3.4. Techniques d'implantation de lentilles secondaires en l'absence de sac capsulaire
Modèles actuels de lentilles
 - 9.3.5. Techniques de traitement de l'incarcération du vitré
- 9.4. Techniques de vitrectomie liées au glaucome
 - 9.4.1. Chirurgie filtrante et vitrectomie
 - 9.4.2. Lensectomie et vitrectomie en présence de bulles filtrantes
 - 9.4.3. Techniques de gestion du blocage pupillaire et angulaire
 - 9.4.4. Techniques d'implantation de dispositifs de valve de chambre vitrée
- 9.5. Biopsie diagnostique
 - 9.5.1. Techniques de biopsie du segment antérieur
 - 9.5.2. Techniques de biopsie du vitré et collecte de matériel pour analyse
 - 9.5.3. Techniques de biopsie rétinienne
 - 9.5.4. Techniques de biopsie uvéale
- 9.6. Vitrectomie dans le diabète sucré
 - 9.6.1. Indications pour la chirurgie en cas de diabète sucré
 - 9.6.2. Vitrectomie d'une hémorragie simple
 - 9.6.3. Vitrectomie pour le décollement tractionnel diabétique
 - 9.6.4. Vitrectomie pour prolifération fibrovasculaire progressive
 - 9.6.5. Vitrectomie pour les hémorragies maculaires denses
 - 9.6.6. Vitrectomie pour décollement regmatogène du diabétique
 - 9.6.7. Utilisation du silicone chez le patient diabétique

- 9.7. Vitrectomie dans l'endophtalmie
 - 9.7.1. Traitement pharmacologique de l'endophtalmie
 - 9.7.2. Échantillonnage pour la microbiologie
 - 9.7.3. Vitrectomie du patient atteint d'endophtalmie
- 9.8. Vitrectomie pour rétinite virale
 - 9.8.1. Vitrectomie pour rétinite herpès simplex
 - 9.8.2. Vitrectomie pour rétinite à cytomégalovirus
 - 9.8.3. Autres rétinites herpétiques
 - 9.8.4. Vitrectomie dans la nécrose rétinienne aiguë
 - 9.8.5. Agents antiviraux intravitréens
- 9.9. Médicaments intravitréens
 - 9.9.1. Implants à libération lente
 - 9.9.2. Agents intravitréens, divers

Module 10. Traitement complet du décollement de la rétine

- 10.1. Décollement de la rétine
 - 10.1.1. Anatomie et physiologie extraoculaire adaptée au traitement du décollement de la rétine
 - 10.1.2. Anatomie et physiologie intraoculaire adaptée au traitement du décollement de la rétine
 - 10.1.3. Liquéfaction du vitré
 - 10.1.4. Décollement postérieur du vitré
 - 10.1.5. Adhérences vitréo-rétiniennes anormales
 - 10.1.6. Dégénérescence réticulaire
 - 10.1.7. Lésions rétinienne asymptotiques
 - 10.1.8. Examen en consultation du décollement de la rétine Code de couleurs pour le dessin
 - 10.1.9. Lois de Lincoff Méthodes de localisation des lésions rétinienne
- 10.2. Principes de la chirurgie de réapplication rétinienne
 - 10.2.1. Facteurs physiologiques qui entretiennent le décollement de la rétine
 - 10.2.2. Facteurs induisant un décollement de la rétine

- 10.2.3. Histoire de la chirurgie du décollement de la rétine, Contributions de Jules Gonin
- 10.2.4. Évolution des techniques chirurgicales contemporaines
- 10.2.5. Surveillance oculaire préopératoire
- 10.2.6. Anesthésie dans la chirurgie du décollement de la rétine
- 10.2.7. Méthodes pour créer une adhésion chorioretinienne
- 10.3. Chirurgie sclérale pour le décollement de la rétine
 - 10.3.1. Matériaux pour l'indentation sclérale
 - 10.3.2. Préparation du processus chirurgical de la DR en consultation
 - 10.3.3. Préparation du champ opératoire
 - 10.3.4. Examen du décollement de la rétine au bloc opératoire Localisation des lésions et marquage scléral de celles-ci
 - 10.3.5. Fermeture des lésions rétinienne, mise en place des différents dispositifs, verrous, éponges en silicone
 - 10.3.6. Cryothérapie ou thérapie au laser autour des lésions, technique chirurgicale
 - 10.3.7. Drainage et contrôle du liquide sous-rétinien
 - 10.3.8. Ajustement de la hauteur de la boucle sclérale et suture des implants et des injections intraoculaires
 - 10.3.9. Fermeture et fin de la chirurgie
 - 10.3.10. Traitement médical accompagnant la procédure chirurgicale sclérale
- 10.4. Méthodes alternatives de traitement du décollement de la rétine
 - 10.4.1. Rétinopexie pneumatique
 - 10.4.2. Ballon de Lincoff ou ballon orbital ou ballon épiscléral
 - 10.4.3. Chirurgie suprachoroïdienne, indentation suprachoroïdienne
 - 10.4.4. Échanges air-liquide avec des gaz expansibles en consultation
 - 10.4.5. Vitréolyse au laser Nd:YAG
 - 10.4.6. Vitréolyse enzymatique
- 10.5. Types compliqués de décollement de la rétine
 - 10.5.1. Décollement total de la rétine avec déchirures rétinienne multiples
 - 10.5.2. Décollement de la rétine du pôle postérieur provenant de trous maculaires
 - 10.5.3. Décollement de la rétine dû à des déchirures géantes
 - 10.5.4. Vitréorétinopathie proliférante
 - 10.5.5. Décollement de la rétine secondaire à une uvéite et à une rétinite
 - 10.5.6. Décollement de la rétine secondaire à un décollement de la choroïde
 - 10.5.7. Décollement de la rétine secondaire à un colobome rétinien
 - 10.5.8. Décollement de la rétine secondaire au syndrome de Morning Glory
 - 10.5.9. Décollement de la rétine secondaire à rétinopathie schisis
 - 10.5.10. Décollement de la rétine secondaire à une chirurgie du pôle antérieur
 - 10.5.11. Décollement de la rétine avec opacité cornéenne importante
 - 10.5.12. Décollement de la rétine chez le patient myope
- 10.6. Vitrectomie pour le traitement du décollement de la rétine
 - 10.6.1. Premiers pas de la vitrectomie actuelle et passée
 - 10.6.2. Vitrectomie centrale et périphérique
 - 10.6.3. Utilisation de perfluorocarbène liquide
 - 10.6.4. Techniques chirurgicales de réapplication de la rétine en fonction de la localisation de la déchirure
 - 10.6.5. Endolaser
 - 10.6.6. Cryothérapie endoculaire
 - 10.6.7. Diathermie endoculaire
 - 10.6.8. Techniques chirurgicales d'échanges intraoculaires, liquide-air, liquide-huile de silicone
 - 10.6.9. Élimination de l'huile de silicone de la chambre antérieure, du pôle postérieur Élimination des huiles lourdes
 - 10.6.10. Contrôle de l'hémorragie pendant la chirurgie
 - 10.6.11. Élimination des membranes dans la vitréorétinopathie proliférante (PVR)
 - 10.6.12. Rétinectomie antérieure
 - 10.6.13. Rétinotomie postérieure relaxante
 - 10.6.14. Autres techniques de réapplication rétinienne
 - 10.6.15. Traitement post-chirurgical postural
 - 10.6.16. Changements de pression, vols en avion durant la permanence des gaz en expansion dans l'œil
 - 10.6.17. Gaz expansibles et gaz anesthésiques
- 10.7. Complications liées à la chirurgie du décollement de la rétine
 - 10.7.1. Complications liées aux sclérotomies
 - 10.7.2. Incarcération rétinienne au niveau du site de drainage en chirurgie sclérale

- 10.7.3. Tous les aspects du cristallin dans la chirurgie du décollement de la rétine
- 10.7.4. Techniques chirurgicales pour la dilatation mécanique de la pupille
- 10.7.5. Complications peropératoires de la chirurgie du décollement de la rétine
- 10.7.6. Complications per-opératoires de la chirurgie du décollement de la rétine
- 10.7.7. Complications post-opératoires de la chirurgie du décollement de la rétine

Module 11. Chirurgie de la haute myopie. Chirurgie des maladies de la macula Techniques chirurgicales dans les traumatismes oculaires. Dernières techniques chirurgicales

- 11.1. Chirurgie de la myopie forte
 - 11.1.1. La sclérotique de la myopie forte
 - 11.1.2. La rétine périphérique dans la myopie forte
 - 11.1.3. Matériel chirurgical adapté à la myopie forte
 - 11.1.4. Syndrome de traction vitréomaculaire et membrane épirétinienne dans la myopie forte
 - 11.1.5. Rétinoschisis maculaire
 - 11.1.6. Trou maculaire myopique
 - 11.1.7. Indentation maculaire
 - 11.1.8. Complications pré-opératoires dans la myopie forte
 - 11.1.9. Complications per-opératoires dans la myopie forte
- 11.2. Vitrectomies pour les maladies maculaires
 - 11.2.1. Trous maculaires idiopathiques
 - 11.2.2. Membranes épirétiniennes
 - 11.2.3. Syndrome de traction vitréomaculaire
 - 11.2.4. Fossette colobomateuse du nerf optique
 - 11.2.5. Hémorragie sous-maculaire
 - 11.2.6. L'utilisation de l'activateur tissulaire du plasminogène dans la chirurgie des hémorragies sous-maculaires
 - 11.2.7. Chirurgie sous-maculaire des complexes néovasculaires
 - 11.2.8. Techniques chirurgicales pour la chirurgie sous-rétinienne
 - 11.2.9. Transplantation de cellules de l'épithélium pigmentaire
 - 11.2.10. Vitrectomie pour les opacités vitréennes
 - 11.2.11. Techniques chirurgicales pour la thérapie génique
- 11.3. Techniques chirurgicales dans les traumatismes oculaires
 - 11.3.1. Examen en consultation des traumatismes oculaires
 - 11.3.2. Examen et réparation sclérale primaire des lésions oculaires perforantes
 - 11.3.3. Traitement de l'hyphéma
 - 11.3.4. Techniques chirurgicales pour la réparation de l'iridodialyse
 - 11.3.5. Techniques chirurgicales pour le traitement de la luxation ou de la subluxation du cristallin ou de la lentille intraoculaire traumatique
 - 11.3.6. Techniques chirurgicales pour les corps étrangers intraoculaires
 - 11.3.7. Blessures pénétrantes et perforantes
 - 11.3.8. Hémorragies supra-choroïdiennes traumatiques
 - 11.3.9. Ophtalmie sympathique
- 11.4. Autres techniques de chirurgie rétinienne
 - 11.4.1. Techniques chirurgicales dans l'occlusion d'une branche veineuse
 - 11.4.2. Élimination des embolus intra-artériels
 - 11.4.3. Syndrome de Terson
 - 11.4.4. Translocation maculaire
 - 11.4.5. Vision artificielle, prothèses rétinienne bioniques
 - 11.4.6. Radiothérapie per-opératoire des complexes néovasculaires sous-rétiens
 - 11.4.7. Techniques chirurgicales pour le traitement du décollement de la choroïde

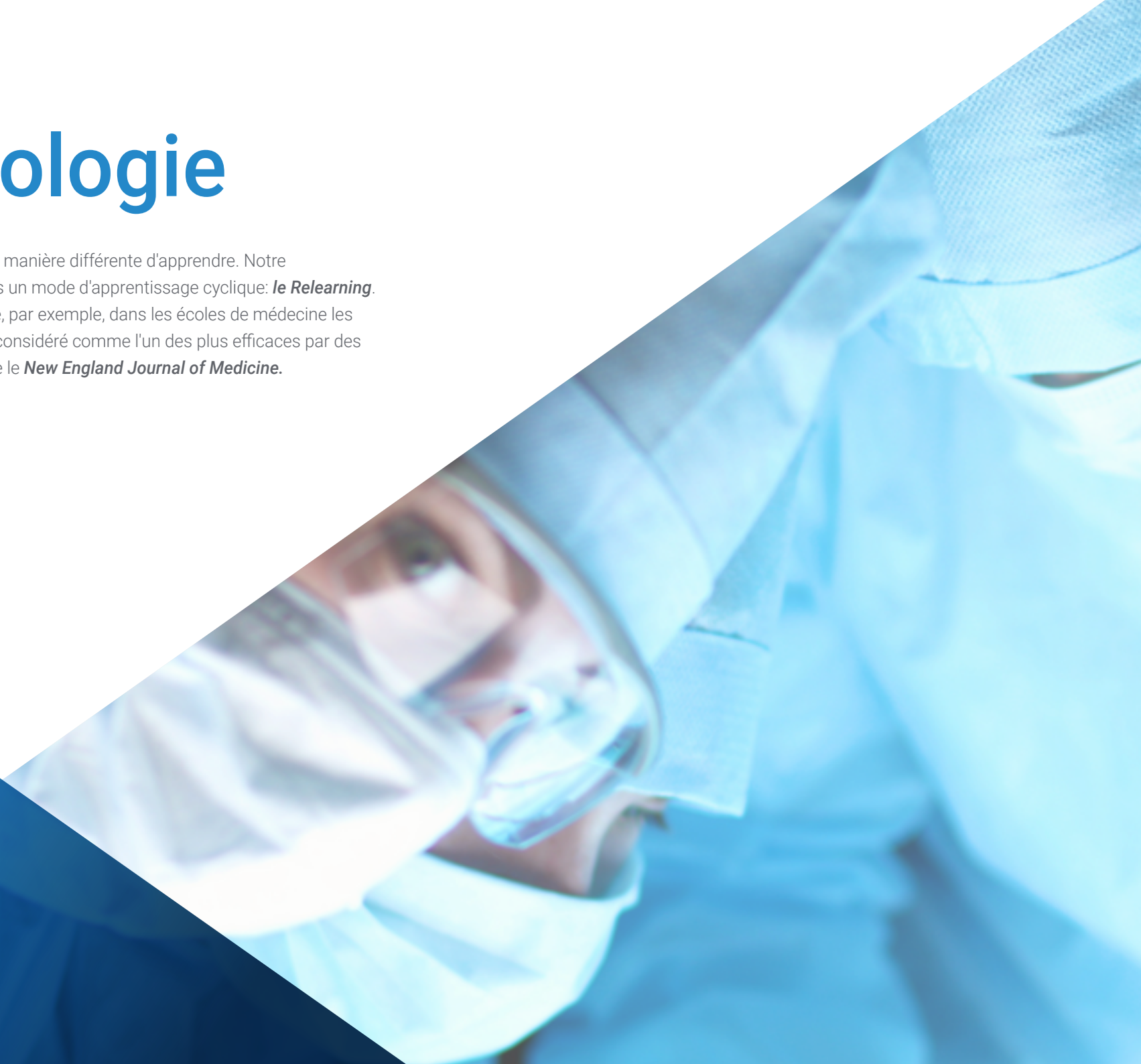

*Une expérience éducative unique,
clé et décisive pour stimuler votre
développement professionnel*

06

Méthodologie

Ce programme de formation offre une manière différente d'apprendre. Notre méthodologie est développée à travers un mode d'apprentissage cyclique: ***le Relearning***. Ce système d'enseignement est utilisé, par exemple, dans les écoles de médecine les plus prestigieuses du monde et a été considéré comme l'un des plus efficaces par des publications de premier plan telles que le ***New England Journal of Medicine***.



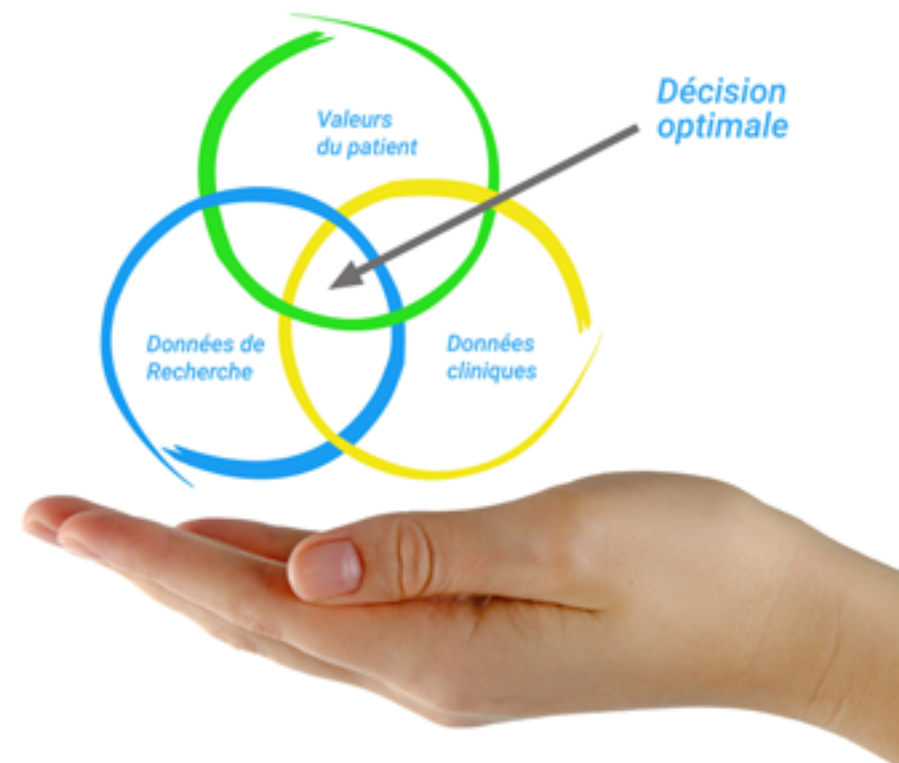“

Découvrez Relearning, un système qui renonce à l'apprentissage linéaire conventionnel pour vous emmener à travers des systèmes d'enseignement cycliques : une façon d'apprendre qui s'est avérée extrêmement efficace, en particulier dans les matières qui exigent la mémorisation”

À TECH, nous utilisons la méthode des cas

Face à une situation donnée, que doit faire un professionnel? Tout au long du programme, vous serez confronté à de multiples cas cliniques simulés, basés sur des patients réels, dans lesquels vous devrez enquêter, établir des hypothèses et finalement résoudre la situation. Il existe de nombreux faits scientifiques prouvant l'efficacité de cette méthode. Les spécialistes apprennent mieux, plus rapidement et plus durablement dans le temps.

Avec TECH, vous ferez l'expérience d'une méthode d'apprentissage qui révolutionne les fondements des universités traditionnelles du monde entier.



Selon le Dr Gérvas, le cas clinique est la présentation commentée d'un patient, ou d'un groupe de patients, qui devient un "cas", un exemple ou un modèle illustrant une composante clinique particulière, soit en raison de son pouvoir pédagogique, soit en raison de sa singularité ou de sa rareté. Il est essentiel que le cas soit ancré dans la vie professionnelle actuelle, en essayant de recréer les conditions réelles de la pratique professionnelle du médecin.

“

Saviez-vous que cette méthode a été développée en 1912 à Harvard pour les étudiants en Droit? La méthode des cas consiste à présenter aux apprenants des situations réelles complexes pour qu'ils s'entraînent à prendre des décisions et pour qu'ils soient capables de justifier la manière de les résoudre. En 1924, elle a été établie comme une méthode d'enseignement standard à Harvard"

L'efficacité de la méthode est justifiée par quatre réalisations clés:

1. Les étudiants qui suivent cette méthode parviennent non seulement à assimiler les concepts, mais aussi à développer leur capacité mentale au moyen d'exercices pour évaluer des situations réelles et appliquer leurs connaissances.
2. L'apprentissage est solidement traduit en compétences pratiques ce qui permet à l'étudiant de mieux s'intégrer dans le monde réel.
3. Grâce à l'utilisation de situations issues de la réalité, on obtient une assimilation plus simple et plus efficace des idées et des concepts.
4. Le sentiment d'efficacité de l'effort fourni devient un stimulus très important pour l'étudiant, qui se traduit par un plus grand intérêt pour l'apprentissage et une augmentation du temps consacré à travailler les cours.



Relearning Methodology

TECH renforce l'utilisation de la méthode des cas avec la meilleure méthodologie d'enseignement 100% en ligne du moment: Relearning.

Cette université est la première au monde à combiner des études de cas cliniques avec un système d'apprentissage 100% en ligne basé sur la répétition, combinant un minimum de 8 éléments différents dans chaque leçon, ce qui constitue une véritable révolution par rapport à la simple étude et analyse de cas.

Le professionnel apprendra à travers des cas réels et la résolution de situations complexes dans des environnements d'apprentissage simulés. Ces simulations sont développées à l'aide de logiciels de pointe qui facilitent l'apprentissage immersif.



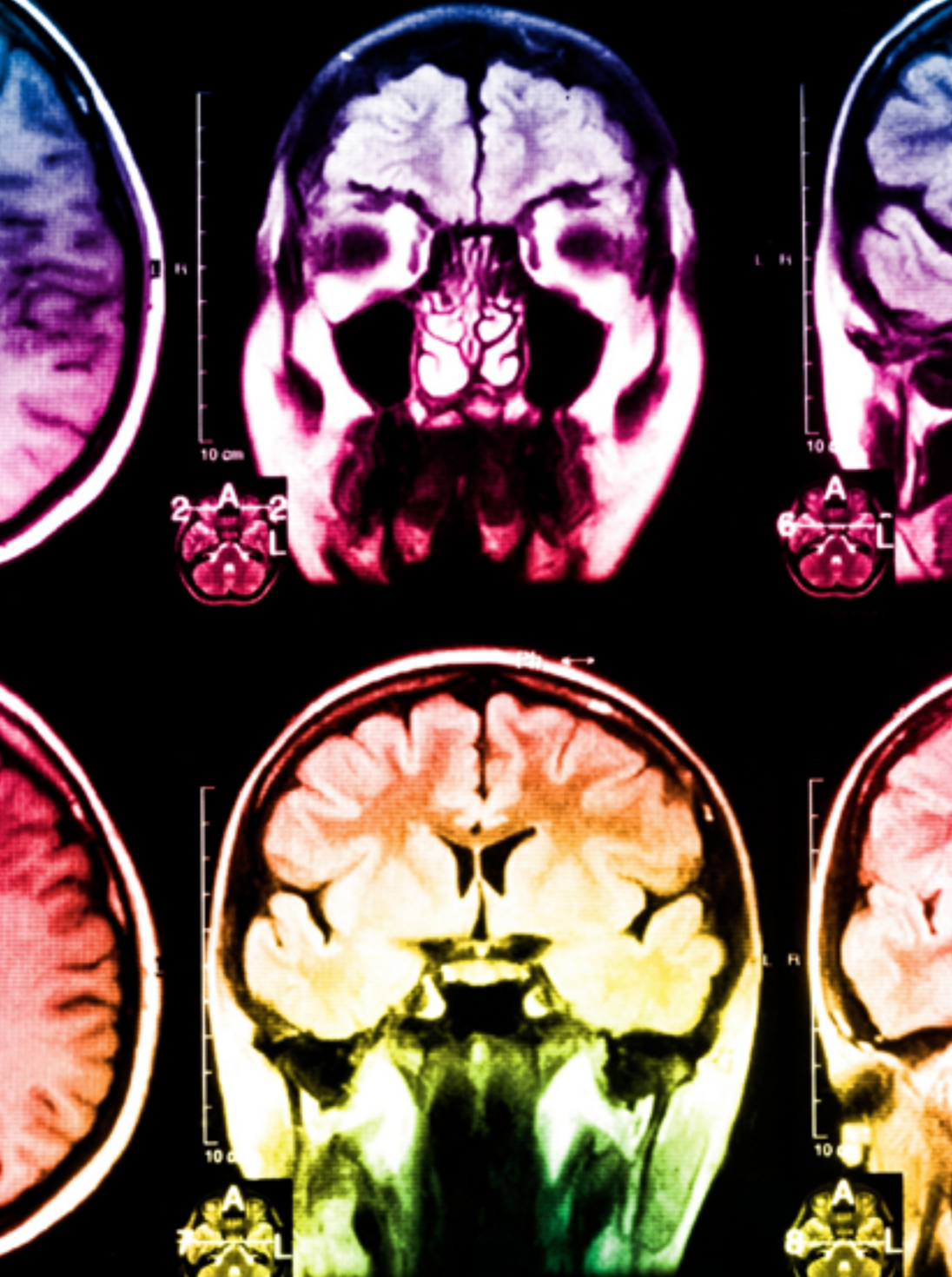À la pointe de la pédagogie mondiale, la méthode Relearning a réussi à améliorer le niveau de satisfaction globale des professionnels qui terminent leurs études, par rapport aux indicateurs de qualité de la meilleure université en (Columbia University).

Grâce à cette méthodologie, nous, formation plus de 250.000 médecins avec un succès sans précédent dans toutes les spécialités cliniques, quelle que soit la charge chirurgicale. Notre méthodologie d'enseignement est développée dans un environnement très exigeant, avec un corps étudiant universitaire au profil socio-économique élevé et dont l'âge moyen est de 43,5 ans.

Le Relearning vous permettra d'apprendre plus facilement et de manière plus productive tout en vous impliquant davantage dans votre spécialisation, en développant un esprit critique, en défendant des arguments et en contrastant les opinions: une équation directe vers le succès.

Dans notre programme, l'apprentissage n'est pas un processus linéaire mais il se déroule en spirale (nous apprenons, désapprenons, oublions et réapprenons). Par conséquent, ils combinent chacun de ces éléments de manière concentrique.

Selon les normes internationales les plus élevées, la note globale de notre système d'apprentissage est de 8,01.



Dans ce programme, vous aurez accès aux meilleurs supports pédagogiques élaborés spécialement pour vous:



Support d'étude

Tous les contenus didactiques sont créés par les spécialistes qui enseignent les cours. Ils ont été conçus en exclusivité pour la formation afin que le développement didactique soit vraiment spécifique et concret.

Ces contenus sont ensuite appliqués au format audiovisuel, pour créer la méthode de travail TECH online. Tout cela, élaboré avec les dernières techniques afin d'offrir des éléments de haute qualité dans chacun des supports qui sont mis à la disposition de l'apprenant.



Techniques et procédures chirurgicales en vidéo

TECH rapproche les étudiants des dernières techniques, des dernières avancées pédagogiques et de l'avant-garde des techniques médicales actuelles. Tout cela, à la première personne, expliqué et détaillé rigoureusement pour atteindre une compréhension complète et une assimilation optimale. Et surtout, vous pouvez les regarder autant de fois que vous le souhaitez.



Résumés interactifs

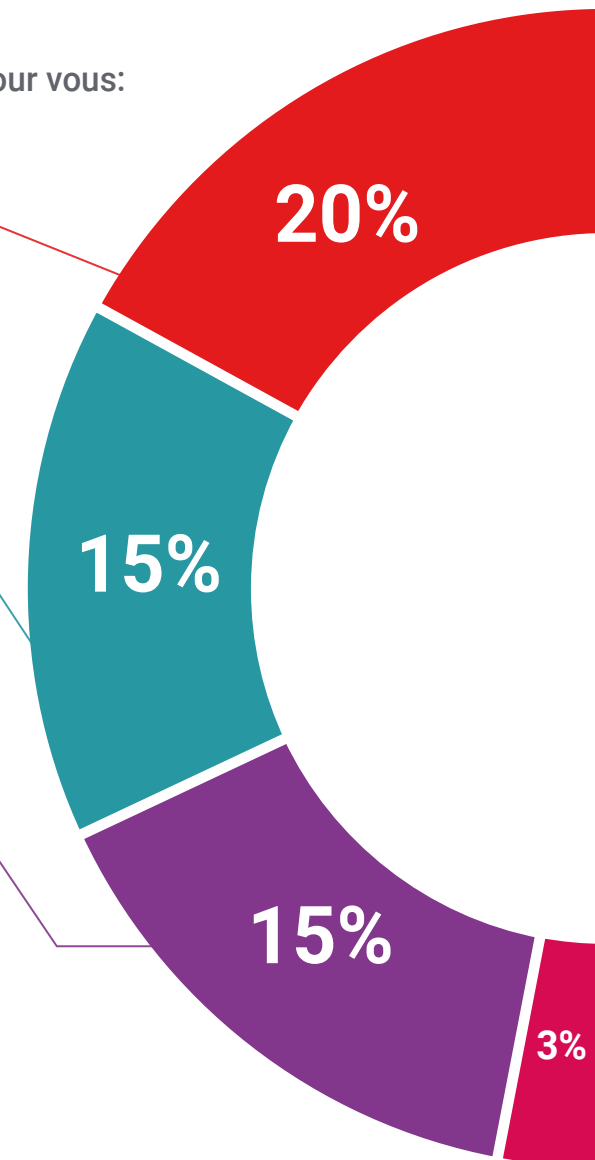
Nous présentons les contenus de manière attrayante et dynamique dans des dossiers multimédias comprenant des fichiers audios, des vidéos, des images, des diagrammes et des cartes conceptuelles afin de consolider les connaissances.

Ce système éducatif unique pour la présentation de contenu multimédia a été récompensé par Microsoft en tant que "European Success Story".



Bibliographie complémentaire

Articles récents, documents de consensus et directives internationales, entre autres. Dans la bibliothèque virtuelle de TECH, l'étudiant aura accès à tout ce dont il a besoin pour compléter sa formation.





Études de cas dirigées par des experts

Un apprentissage efficace doit nécessairement être contextuel. Pour cette raison, TECH présente le développement de cas réels dans lesquels l'expert guidera l'étudiant à travers le développement de la prise en charge et la résolution de différentes situations: une manière claire et directe d'atteindre le plus haut degré de compréhension.



Testing & Retesting

Les connaissances de l'étudiant sont périodiquement évaluées et réévaluées tout au long du programme, par le biais d'activités et d'exercices d'évaluation et d'auto-évaluation, afin que l'étudiant puisse vérifier comment il atteint ses objectifs.



Cours magistraux

Il existe de nombreux faits scientifiques prouvant l'utilité de l'observation par un tiers expert. La méthode "Learning from an Expert" permet au professionnel de renforcer ses connaissances ainsi que sa mémoire puis lui permet d'avoir davantage confiance en lui concernant la prise de décisions difficiles.



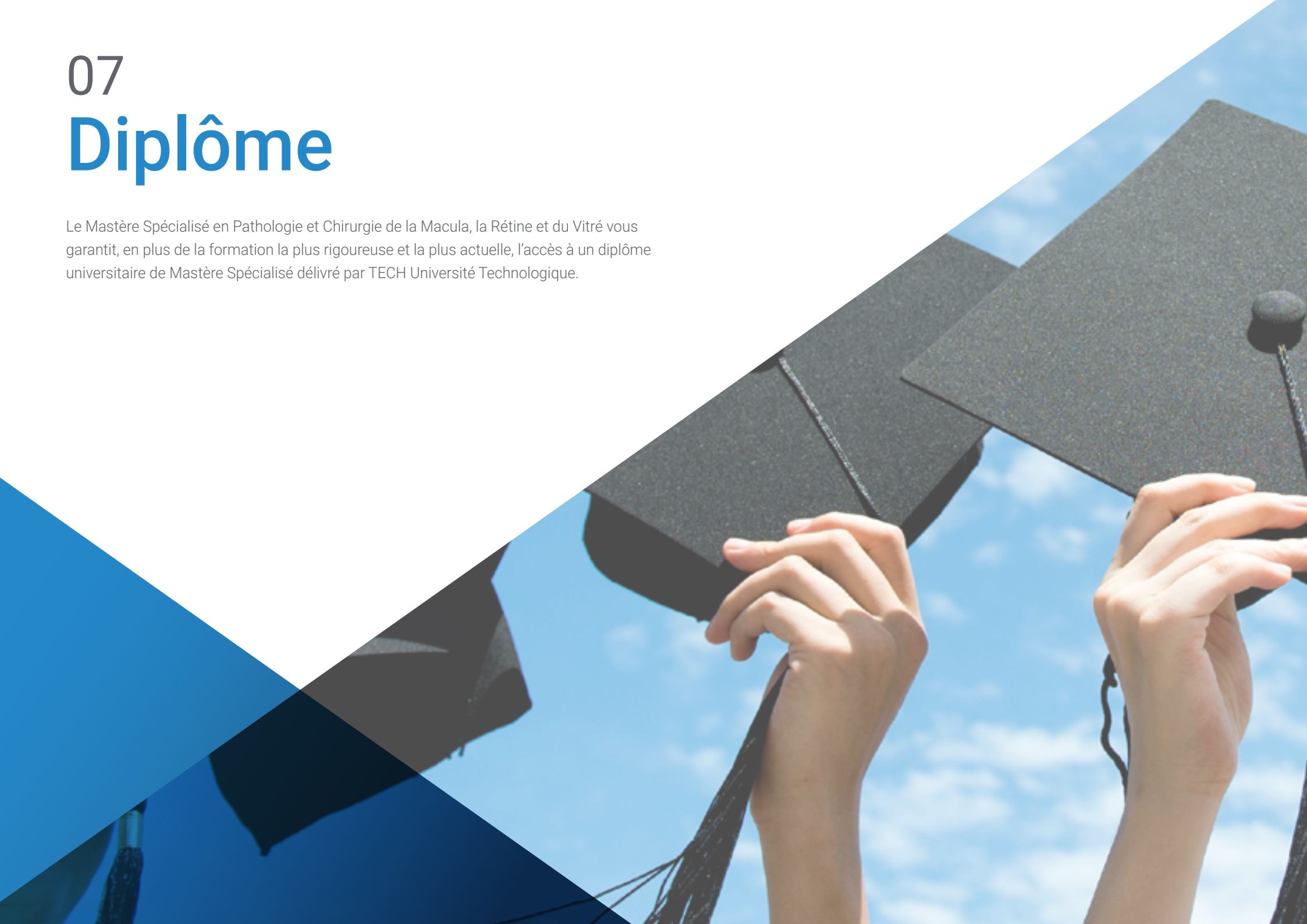Guides d'action rapide

À TECH nous vous proposons les contenus les plus pertinents du cours sous forme de feuilles de travail ou de guides d'action rapide. Un moyen synthétique, pratique et efficace pour vous permettre de progresser dans votre apprentissage.



07 Diplôme

Le Mastère Spécialisé en Pathologie et Chirurgie de la Macula, la Rétine et du Vitré vous garantit, en plus de la formation la plus rigoureuse et la plus actuelle, l'accès à un diplôme universitaire de Mastère Spécialisé délivré par TECH Université Technologique.



“

*Complétez ce programme et recevez
votre diplôme sans avoir à vous soucier
des déplacements ou des démarches
administratives inutiles”*

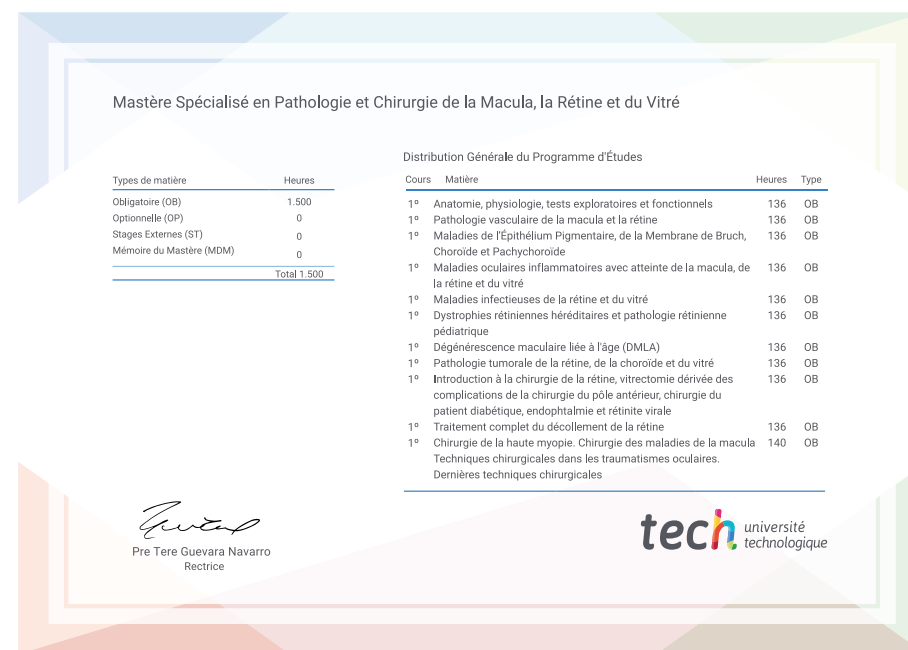
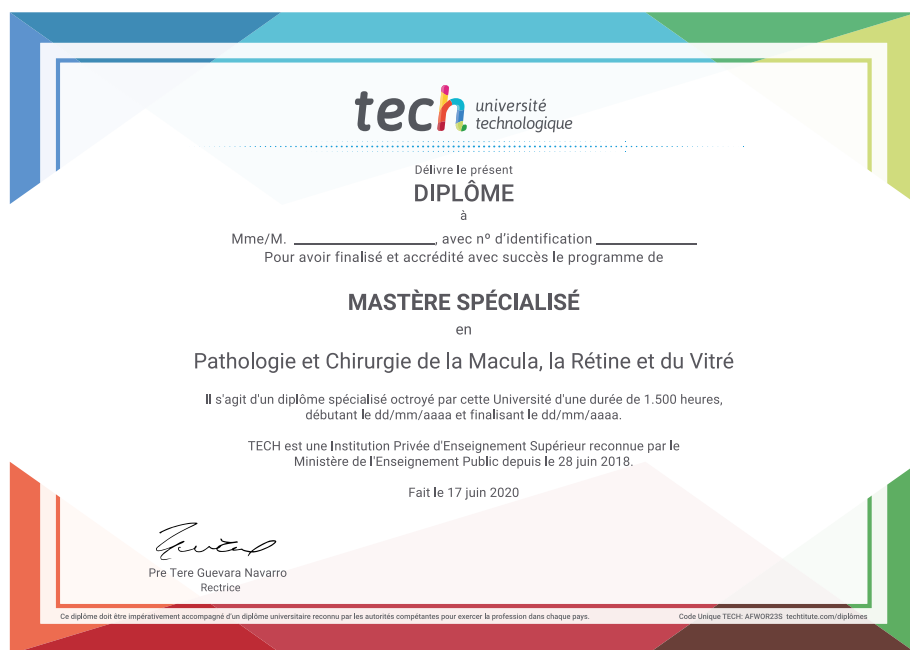Ce **Mastère Spécialisé en Pathologie et Chirurgie de la Macula, la Rétine et du Vitré** contient le programme scientifique le plus complet et le plus actuel du marché.

Après avoir réussi l'évaluation, l'étudiant recevra par courrier postal* avec accusé de réception son correspondant diplôme de **Mastère Spécialisé** délivré par **TECH Université Technologique**.

Le diplôme délivré par **TECH Université Technologique** indiquera la note obtenue lors du Mastère Spécialisé, et répond aux exigences communément demandées par les bourses d'emploi, les concours et les commissions d'évaluation des carrières professionnelles.

Diplôme: **Mastère Spécialisé en Pathologie et Chirurgie de la Macula, la Rétine et du Vitré**

N.º d'heures officielles: **1.500 h.**



*Si l'étudiant souhaite que son diplôme version papier possède l'Apostille de La Haye, TECH EDUCATION fera les démarches nécessaires pour son obtention moyennant un coût supplémentaire.



Mastère Spécialisé
Pathologie et Chirurgie de
la Macula, Rétine et du
Vitré

- » Modalité: en ligne
- » Durée: 12 mois
- » Qualification: TECH Université
Technologique
- » Intensité: 16h/semaine
- » Horaire: à votre rythme
- » Examens: en ligne

Mastère Spécialisé

Pathologie et Chirurgie de la
Macula, la Rétine et du Vitré

