

Máster Título Propio

Radiología Forense para Enfermería



Máster Título Propio Radiología Forense para Enfermería

- » Modalidad: online
- » Duración: 12 meses
- » Titulación: TECH Global University
- » Acreditación: 60 ECTS
- » Horario: a tu ritmo
- » Exámenes: online

Acceso web: www.techtitute.com/enfermeria/master/master-radiologia-forense-enfermeria

Índice

01

Presentación

pág. 4

02

Objetivos

pág. 8

03

Competencias

pág. 16

04

Dirección del curso

pág. 20

05

Estructura y contenido

pág. 24

06

Metodología

pág. 36

07

Titulación

pág. 44

01

Presentación

Según datos de la Comisión de Derechos Humanos de la Organización de las Naciones Unidas, cada año se encuentran en América Latina más de 40.000 cadáveres sin identificar. Esto produce una situación de angustia para los seres queridos de los desaparecidos, al mismo tiempo que dificulta la resolución de casos criminales por parte de las autoridades. Consciente de ello, cada vez más instituciones reclaman la incorporación de enfermeros especializados en Radiología Forense que manejen los equipos tecnológicos de última generación para obtener imágenes de alta calidad que sirvan como evidencia de los motivos de las defunciones. Para responder a esta demanda, TECH desarrolla una titulación universitaria dirigida a actualizar las competencias de estos profesionales y que ahondará en los fundamentos de los procedimientos radiológicos especializados. Además, el programa se impartirá de modo 100% online.



“

Detallarás de manera específica hallazgos visuales sobre el estado físico de las víctimas y contribuirás a que los especialistas puedan determinar las causas de su deterioro tras completar este Máster Título Propio 100% online”

Los avances tecnológicos están transformando por completo el campo de la Radiología Forense, permitiendo obtener imágenes precisas que sirvan para identificar y registrar lesiones o enfermedades en los cuerpos de las personas fallecidas. Ante ello, los profesionales de la Enfermería deben estar preparados para colaborar activamente con el personal médico y el resto de las autoridades para determinar las causas de una muerte o lesiones. En particular, necesitan estar al día sobre los avances en técnicas y herramientas de imagen que posibilitan el reconocimiento de las víctimas e incluso la reconstrucción de las escenas de crímenes. No obstante, para desempeñar su labor con la máxima eficiencia, estos profesionales requieren adquirir constantemente nuevas destrezas para el análisis de los resultados obtenidos.

En este contexto, TECH implementa un programa en Radiología Forense para Enfermería. Elaborado por referencias en este ámbito, el plan de estudios brindará a los egresados las últimas técnicas en el Diagnóstico por Imagen. Así pues, los egresados adquirirán competencias prácticas para manejar maquinarias vanguardistas tales como Radiografías, Resonancias Magnéticas y Tomografía Computarizada. De este modo, podrán capturar imágenes detalladas de los fallecidos para analizar fracturas, objetos extraños u otros indicios relevantes para las investigaciones forenses. También el temario profundizará en la Fisiopatología Ósea con el fin de que interpreten correctamente las características de las lesiones traumáticas, determinando tanto su naturaleza como posible mecanismo de lesión. Además, los materiales indagarán casuísticas como heridas realizadas con elementos cortantes y armas de fuego.

Por otro lado, el programa universitario se fundamenta en el efectivo método de aprendizaje del *Relearning*. Gracias a este, el alumnado reducirá las horas de estudio y afianzará de forma sólida los conceptos abordados durante el presente itinerario académico. Además, al impartirse de forma 100% online, lo único que necesitarán los estudiantes es un dispositivo con acceso a internet para visualizar los contenidos académicos alojados en la plataforma virtual. Sin duda, una oportunidad idónea para conciliar las actividades diarias con una experiencia educativa de elevada calidad.

Este **Máster Título Propio en Radiología Forense para Enfermería** contiene el programa científico más completo y actualizado del mercado. Sus características más destacadas son:

- ♦ El desarrollo de casos prácticos presentados por expertos en Radiología Forense
- ♦ Los contenidos gráficos, esquemáticos y eminentemente prácticos con los que está concebido recogen una información científica y práctica sobre aquellas disciplinas indispensables para el ejercicio profesional
- ♦ Los ejercicios prácticos donde realizar el proceso de autoevaluación para mejorar el aprendizaje
- ♦ Su especial hincapié en metodologías innovadoras
- ♦ Las lecciones teóricas, preguntas al experto, foros de discusión de temas controvertidos y trabajos de reflexión individual
- ♦ La disponibilidad de acceso a los contenidos desde cualquier dispositivo fijo o portátil con conexión a internet



Un programa universitario de alta capacitación creado para impulsar tu carrera como enfermero y colocarte en primera línea de competitividad en el sector de la Radiología Forense”

“

Brindarás un apoyo integral durante procedimientos forenses como autopsias virtuales o muestras de tejidos guiadas por imagen, asegurando que los procedimientos sean seguros”

El programa incluye en su cuadro docente a profesionales del sector que vierten en esta capacitación la experiencia de su trabajo, además de reconocidos especialistas de sociedades de referencia y universidades de prestigio.

Su contenido multimedia, elaborado con la última tecnología educativa, permitirá al profesional un aprendizaje situado y contextual, es decir, un entorno simulado que proporcionará una capacitación inmersiva programada para entrenarse ante situaciones reales.

El diseño de este programa se centra en el Aprendizaje Basado en Problemas, mediante el cual el profesional deberá tratar de resolver las distintas situaciones de práctica profesional que se le planteen a lo largo del curso académico. Para ello, contará con la ayuda de un novedoso sistema de vídeo interactivo realizado por reconocidos expertos.

Manejarás herramientas como la Tomografía Computarizada para visualizar detalladamente las estructuras internas del cuerpo humano y detectar fracturas óseas.

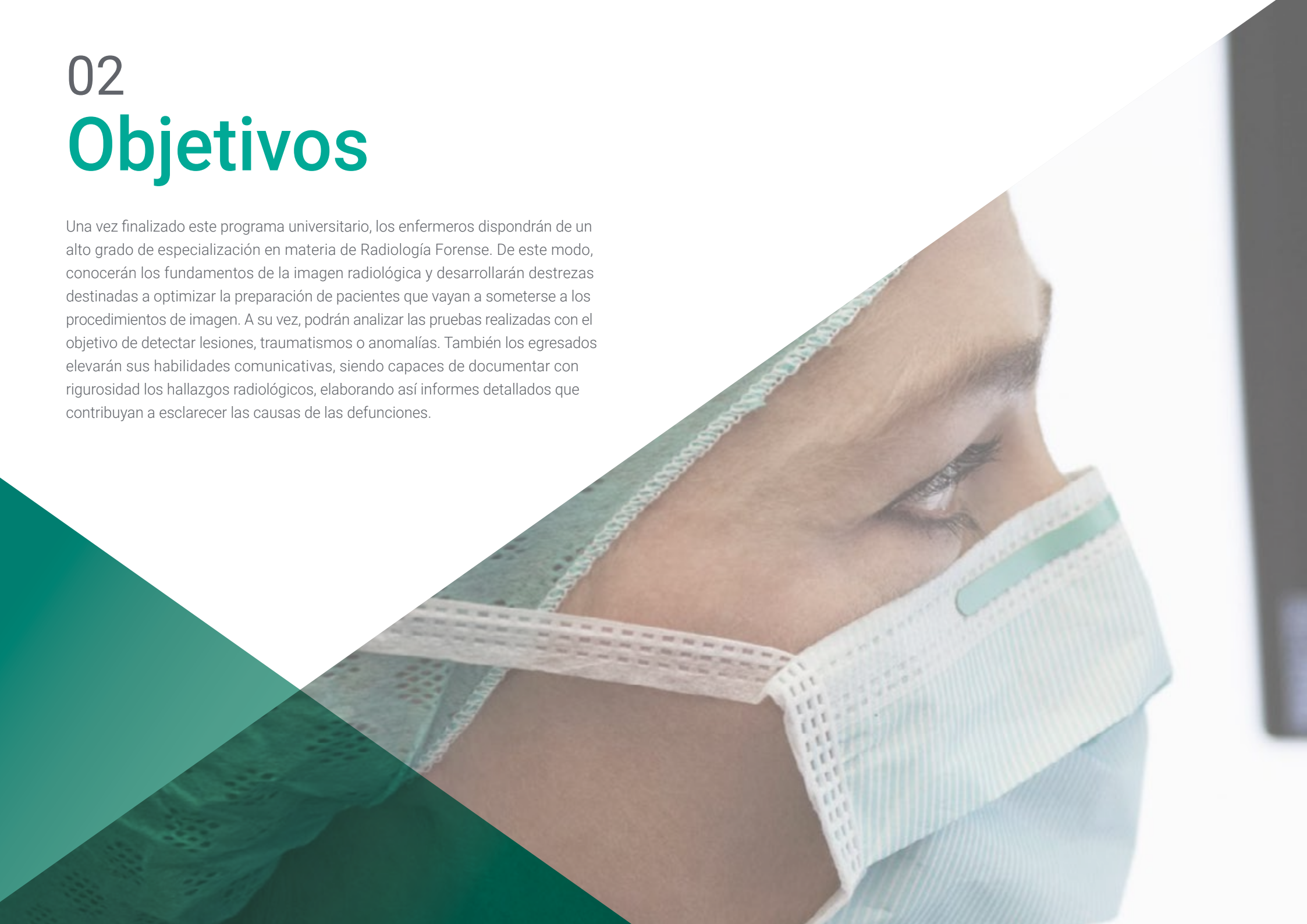El distintivo sistema del Relearning de TECH te permitirá actualizar tu saber sin depender de condicionantes externos de enseñanza.



02

Objetivos

Una vez finalizado este programa universitario, los enfermeros dispondrán de un alto grado de especialización en materia de Radiología Forense. De este modo, conocerán los fundamentos de la imagen radiológica y desarrollarán destrezas destinadas a optimizar la preparación de pacientes que vayan a someterse a los procedimientos de imagen. A su vez, podrán analizar las pruebas realizadas con el objetivo de detectar lesiones, traumatismos o anomalías. También los egresados elevarán sus habilidades comunicativas, siendo capaces de documentar con rigurosidad los hallazgos radiológicos, elaborando así informes detallados que contribuyan a esclarecer las causas de las defunciones.



“

Gracias a este exclusivo programa, enriquecerás tu praxis diaria con las técnicas más innovadoras del diagnóstico por imagen en el campo forense”



Objetivos generales

- ♦ Identificar y reconocer los diferentes tipos de equipos radiológicos y comprender sus usos e importancia en el contexto legal y Forense
- ♦ Determinar la adaptación de cada técnica a cada situación, en base a afinidad de la técnica al caso legal concreto
- ♦ Ampliar los conocimientos en medicina diagnóstica forense, a través del seguimiento exhaustivo de los elementos que componen una investigación
- ♦ Establecer el rol principal que tiene la radiología forense en el informe final de la trayectoria de la muerte y de la investigación judicial
- ♦ Identificar adecuadamente los diferentes huesos del sistema esquelético, en su composición, forma y función, capacitándolo para detectar condiciones apropiadas o traumatismos asociados y posibles consecuencias para el adecuado mantenimiento de las funciones vitales y locomotoras del individuo
- ♦ Interpretar las imágenes radiológicas del cuerpo humano, las estructuras óseas en diversas proyecciones radiográficas y modalidades de imagen, importantes para el diagnóstico diferencial
- ♦ Reconocer las principales enfermedades y lesiones óseas en imágenes radiológicas, capacitando a los estudiantes para reconocer signos radiológicos de enfermedades óseas comunes como fracturas, osteoartritis u osteoporosis, así como tumores óseos y enfermedades metabólicas óseas
- ♦ Determinar los principios fundamentales de la radiología y la tecnología de imágenes médicas para la comprensión sólida de los principios físicos y técnicos detrás de las diferentes modalidades de imágenes radiológicas, cómo se generan las imágenes, las características distintivas de cada técnica y sus aplicaciones clínicas específicas en el diagnóstico y la evaluación del esqueleto humano
- ♦ Analizar la secuencia de osificación, el desarrollo de las articulaciones y la formación de las estructuras óseas en diferentes etapas de la infancia, bien como los factores que influyen en el crecimiento óseo, como la genética, la nutrición y las enfermedades crónicas
- ♦ Reconocer y diagnosticar por radiografías las anomalías congénitas y trastornos del desarrollo óseo en niños
- ♦ Desarrollar habilidades para interpretar imágenes específicas de las condiciones anteriores y comprender su impacto en el crecimiento y la función musculoesquelética
- ♦ Fundamentar de qué forma el crecimiento y la mineralización del esqueleto son procesos que se inician durante el desarrollo fetal y continúan a ritmos diferentes durante la infancia y adolescencia hasta la tercera década de la vida, momento en que se alcanza el pico máximo de masa ósea
- ♦ Identificar características normales de la anatomía ósea infantil, así como signos de lesiones traumáticas, enfermedades óseas y condiciones ortopédicas pediátricas, con énfasis a la importancia de la exposición a técnicas de imagen específicas para niños y las consideraciones de seguridad radiológica a este grupo
- ♦ Analizar las diferentes técnicas radiográficas, así como sus usos
- ♦ Examinar cada tipo de radiografía para su correcta elección dependiendo de cada caso
- ♦ Definir los diferentes accidentes anatómicos de relevancia para la identificación del individuo

- ♦ Identificar la naturaleza de maduración biológica del individuo en base al nacimiento, crecimiento y consolidación ósea
 - ♦ Evaluar la caracterización del individuo a partir del dimorfismo sexual
 - ♦ Establecer parámetros identificativos a partir de estatura, complexión por actividad y marcadores de ascendencia
 - ♦ Definir las diferentes patologías y traumas óseos en el esqueleto humano
 - ♦ Identificar patologías o lesiones en el cuerpo de individuos o cadáveres con facilidad, que le permitan aportar en investigaciones ya sea de hechos delictivos, identificación o casos de negligencia de profesionales de la salud
 - ♦ Evaluar la caracterización física y mecánica que se encuentra detrás de cada elemento para conocer su funcionamiento
 - ♦ Reconocer las diferentes características lesionales en base al tipo de arma, aplicación mecánica y naturaleza del tejido
 - ♦ Definir el alcance de las lesiones en los tejidos del individuo
 - ♦ Evaluar la diferencia lesional entre arma, objeto y estructura cortante
 - ♦ Reconocer, unido al tema anterior, patrones de lesiones mixtos, como los ocasionados por elementos corto-contundentes
 - ♦ Fundamentar la aplicación de las técnicas de radiodiagnóstico en individuos para conocer el alcance de las lesiones y en fallecidos de los que no se pueda obtener información sin alterar el tejido orgánico
- ♦ Presentar apoyo al resto de disciplinas para caracterizar las lesiones del individuo
 - ♦ Identificar y reconocer los diferentes tipos de traumatismos maxilofaciales y los diferentes traumatismos alveolo dentarios
 - ♦ Interpretar mediante imagen y saber diferenciar una estructura anatómica sana de una estructura anatómica lesionada por traumatismo



Actualizar tus conocimientos sobre la Radiología Forense Maxilofacial te resultará mucho más sencillo con los contenidos multimedia que hallarás en el Campus Virtual de TECH Global University”



Objetivos específicos

Módulo 1. Técnicas y Herramientas de Diagnóstico por Imagen en el contexto forense

- ♦ Aprender la terminología empleada
- ♦ Fomentar la capacidad de observación, evaluación, experimentación, formulación y verificación de hipótesis y del razonamiento técnico
- ♦ Determinar la importancia de la radiología convencional para la identificación de cadáveres
- ♦ Establecer su aplicación en individuos vivos

Módulo 2. Radiología Forense del Esqueleto Humano no patológico ni traumático

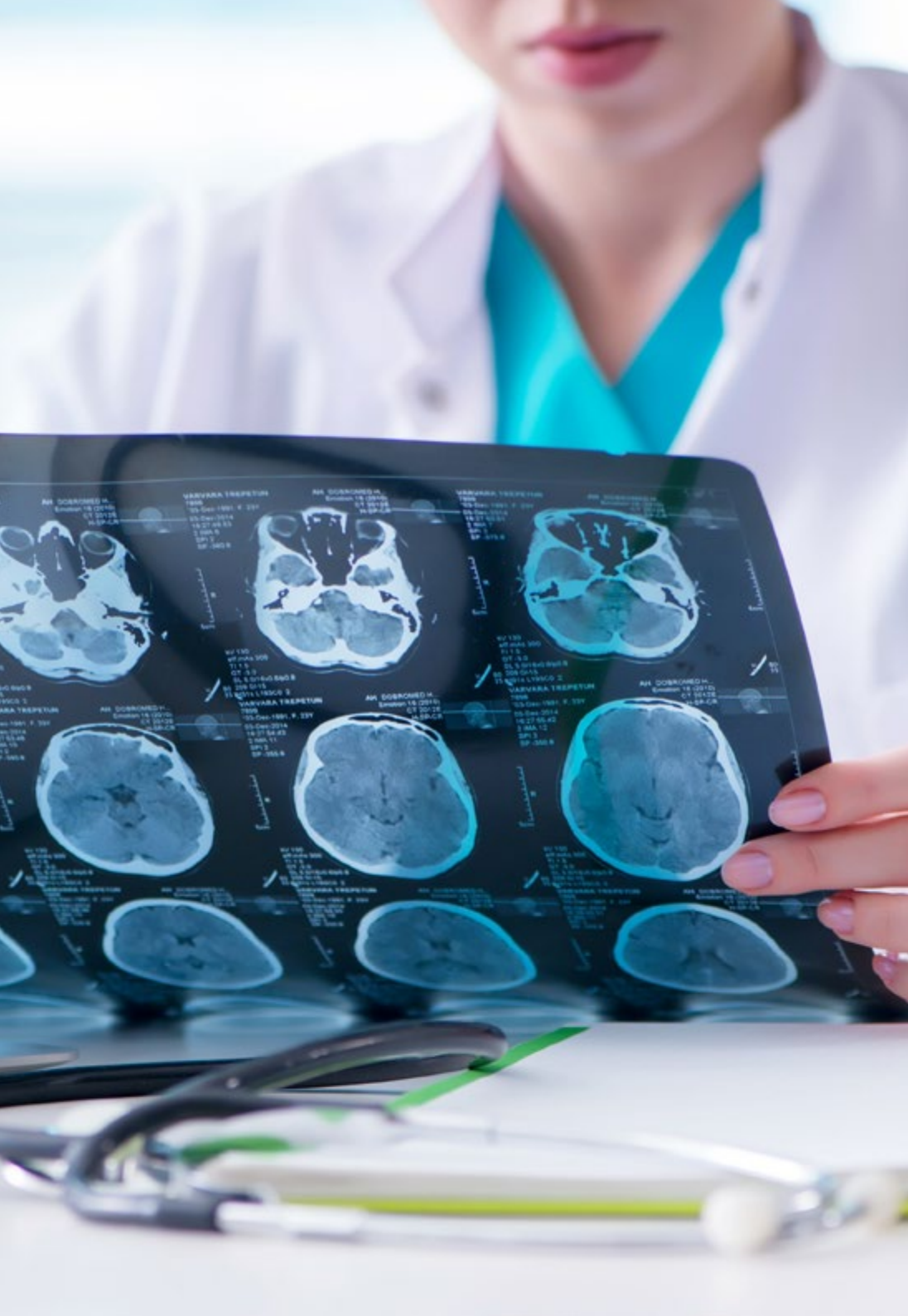- ♦ Contextualizar las diversas posiciones anatómicas, condiciones de obtención de imágenes y el abordaje específico de las técnicas radiológicas más precisas para el análisis de patologías y traumatismos
- ♦ Examinar las herramientas más avanzadas en anatomía osteológica y osteopatología, ilustradas tanto con materiales multidimensionales como con imágenes radiológicas
- ♦ Adaptar diferentes técnicas de análisis de imágenes radiológicas para comparar patologías óseas y variaciones morfoanatómicas
- ♦ Posibilitar la complementación e interdisciplinariedad con los conocimientos ya adquiridos y los conocimientos que se aportarán en los siguientes módulos

Módulo 3. Radiología Forense del Esqueleto Humano en fases de maduración biológica

- ♦ Determinar el desarrollo del hueso al largo de las fases de crecimiento, desde la fase neonatal hasta la adolescencia y las respectivas imágenes obtenidas por radiografías
- ♦ Dominar la morfología del hueso sano: su histología, el centro de osificación, las diferentes clases de tejidos óseos presentes en los huesos y su dinámica al largo de la infancia
- ♦ Analizar los factores de hueso con patologías congénitas, metabólicas e infecciosas, distinguiéndolos del hueso sano y saber aplicar la técnica de diagnóstico por imagen adecuada a cada caso
- ♦ Identificar las lesiones óseas más frecuentes entre niños y adolescentes, incluido el establecimiento de la diferencia entre lesiones accidentales y lesiones posiblemente resultantes de agresión y malos tratos

Módulo 4. Radiología Forense Maxilofacial

- ♦ Evaluar las diferentes estructuras anatómicas y dentales a través de la imagen
- ♦ Reconocer las estructuras ya analizadas en el tema anterior mediante imagen
- ♦ Fundamentar la importancia de las técnicas de radiodiagnóstico en el análisis de lesión del individuo
- ♦ Presentar apoyo al resto de disciplinas para caracterizar las lesiones del individuo



Módulo 5. Radiología Forense en la Identificación Humana

- ♦ Aportar información respecto a la caracterización biológica del individuo en base a sexo, edad, estatura, ascendencia o complejión
- ♦ Adaptar las diferentes técnicas radiológicas a individuos vivos en los que no se pueda obtener información de otra manera
- ♦ Aplicar las técnicas radiológicas en individuos fallecidos de los que no se pueda obtener información sin alterar el tejido orgánico o bien porque no sea posible tener acceso al interior de éste, como en casos de carbonización o en alteraciones de descomposición humana
- ♦ Servir de apoyo al resto de disciplinas para caracterizar al individuo en su contexto

Módulo 6. Radiodiagnóstico de patologías vinculadas a la Investigación Forense

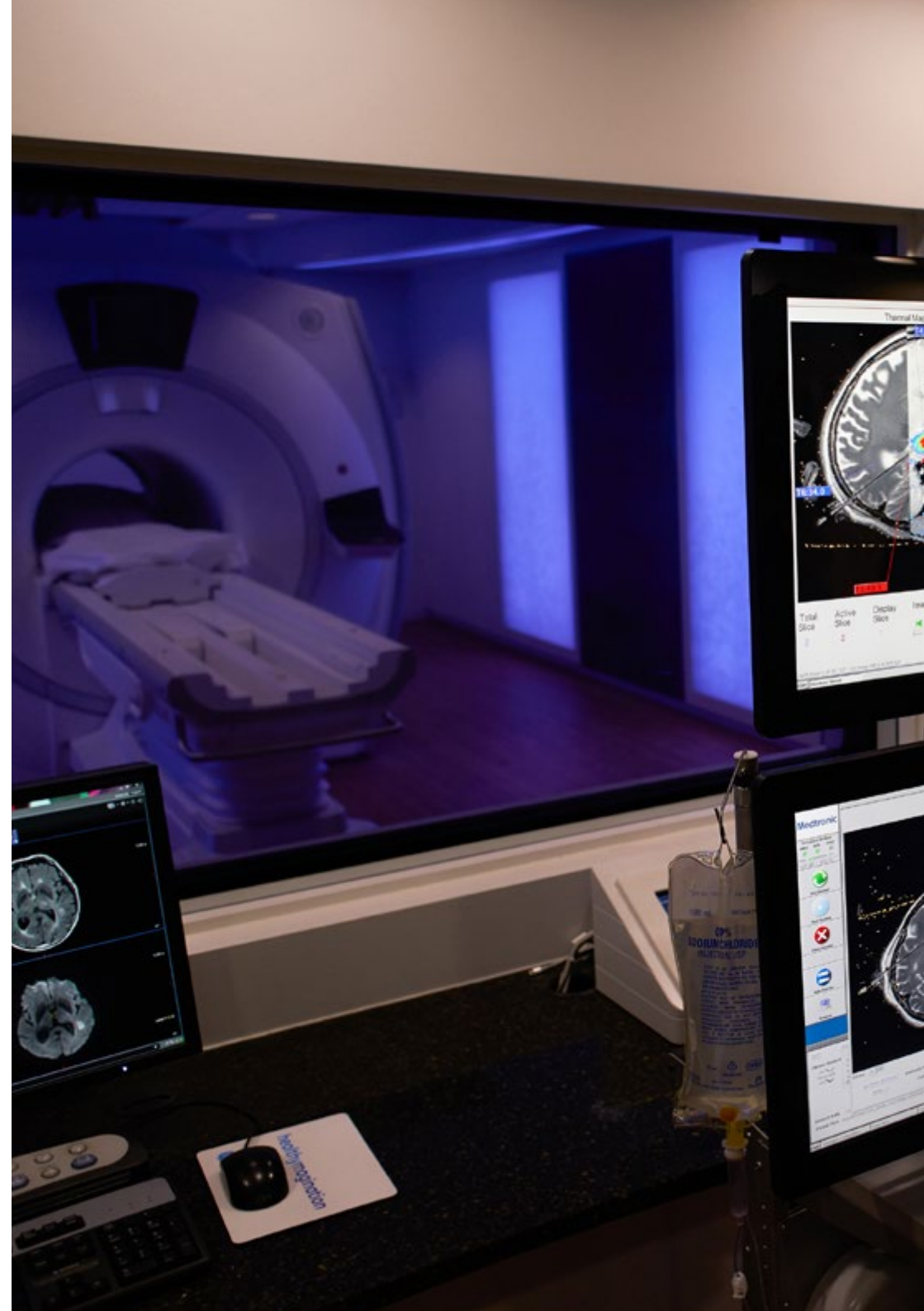- ♦ Identificar las diversas patologías a través de diferentes medios radiodiagnósticos
- ♦ Ayudar a orientar un adecuado diagnóstico en el momento de hacer un abordaje o dar una opinión pericial
- ♦ Servir de técnica de apoyo para individualizar y por ende identificar un individuo
- ♦ Orientar causa y manera de muerte

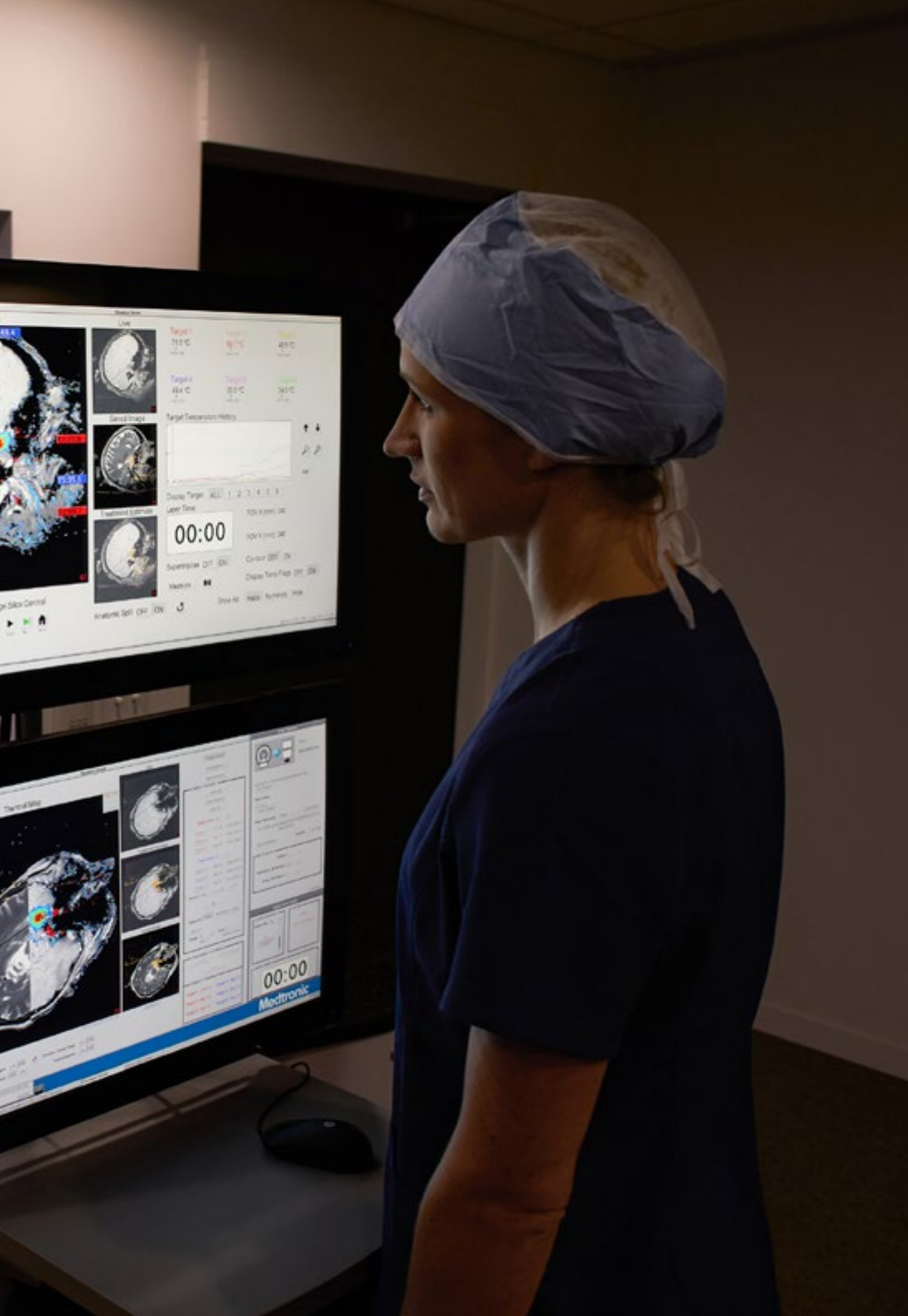Módulo 7. Técnicas Radiológicas Forenses del Traumatismo Óseo y Dental con objetos contundentes

- ♦ Identificar y reconocer los diferentes tipos de elementos que generan lesiones contundentes en el individuo
- ♦ Evaluar la caracterización física y mecánica que se encuentra detrás de cada elemento para conocer su funcionamiento
- ♦ Reconocer las diferentes características lesionales en base al tipo de arma, aplicación mecánica y naturaleza del tejido
- ♦ Definir el alcance de las lesiones en los tejidos del individuo

Módulo 8. Radiología Forense de Traumas con elementos cortantes y cortopunzantes

- ♦ Evaluar la diferencia lesional entre arma, objeto y estructura cortante
- ♦ Reconocer, unido al tema anterior, patrones de lesiones mixtos, como los ocasionados por elementos corto-contundentes
- ♦ Fundamentar la aplicación de las técnicas de radiodiagnóstico en individuos para conocer el alcance de las lesiones y en fallecidos de los que no se pueda obtener información sin alterar el tejido orgánico
- ♦ Presentar apoyo al resto de disciplinas para caracterizar las lesiones del individuo





Módulo 9. Radiología de Traumas con armas de fuego y explosivos en Investigación Forense

- ◆ Identificar los diferentes tipos y patrón de lesiones que pueden generar los proyectiles arma de fuego y los explosivos
- ◆ Determinar las diferentes lesiones y compromisos sistémicos que pueden generar los proyectiles de arma de fuego y los explosivos
- ◆ Identificar a través de medios radiodiagnósticos áreas lesionadas
- ◆ Interpretar el papel de la radiología dentro del mundo legal

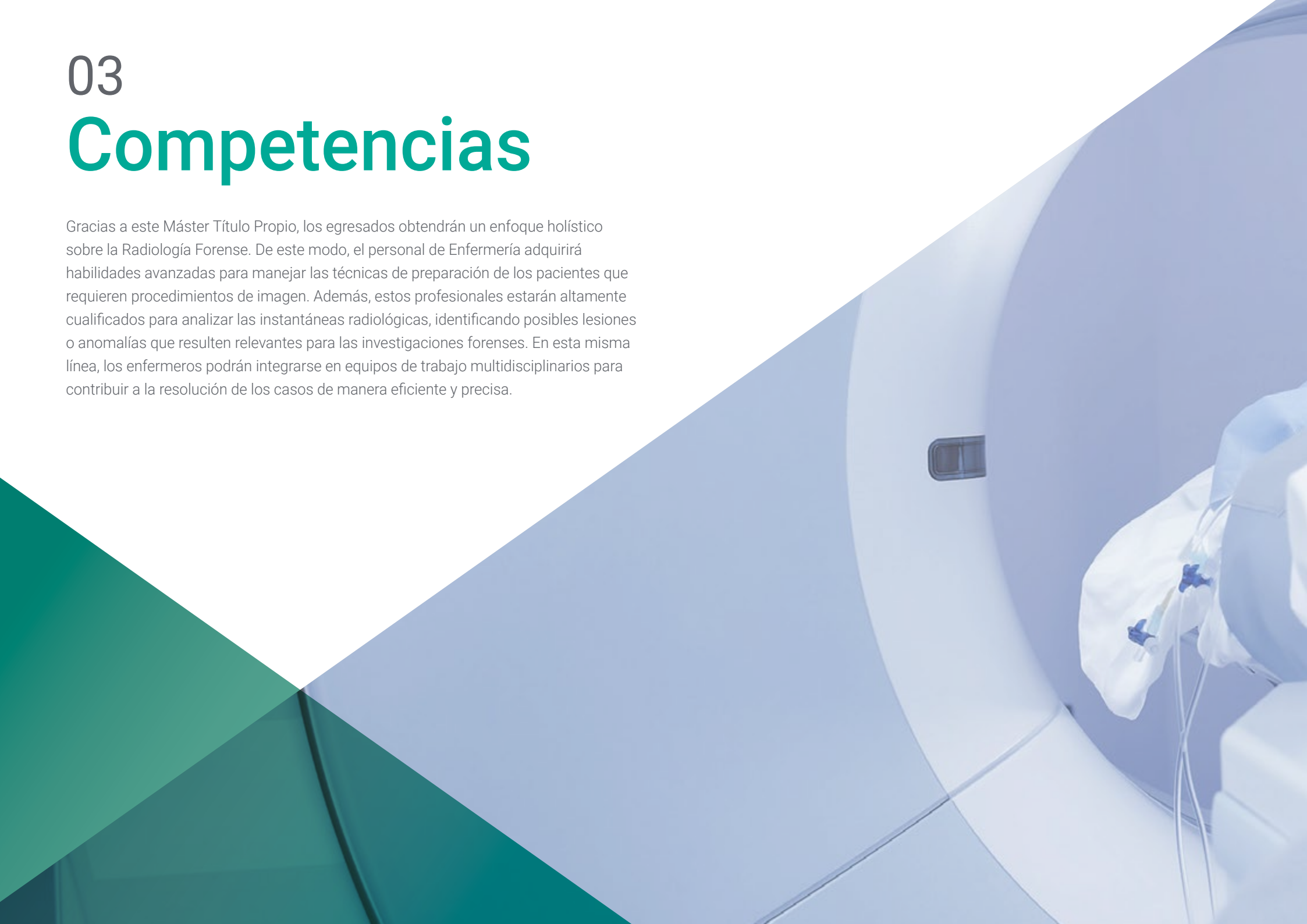Módulo 10. Radiodiagnóstico Forense de Traumas Maxilofaciales

- ◆ Evaluar las diferentes estructuras anatómicas y dentales lesionadas a través de la imagen
- ◆ Examinar los diferentes traumatismos alveolodentarios
- ◆ Fundamentar la importancia de las técnicas de radiodiagnóstico en el análisis de los traumatismos del individuo a estudiar
- ◆ Presentar apoyo al resto de disciplinas para caracterizar los traumatismos del individuo

03

Competencias

Gracias a este Máster Título Propio, los egresados obtendrán un enfoque holístico sobre la Radiología Forense. De este modo, el personal de Enfermería adquirirá habilidades avanzadas para manejar las técnicas de preparación de los pacientes que requieren procedimientos de imagen. Además, estos profesionales estarán altamente cualificados para analizar las instantáneas radiológicas, identificando posibles lesiones o anomalías que resulten relevantes para las investigaciones forenses. En esta misma línea, los enfermeros podrán integrarse en equipos de trabajo multidisciplinarios para contribuir a la resolución de los casos de manera eficiente y precisa.



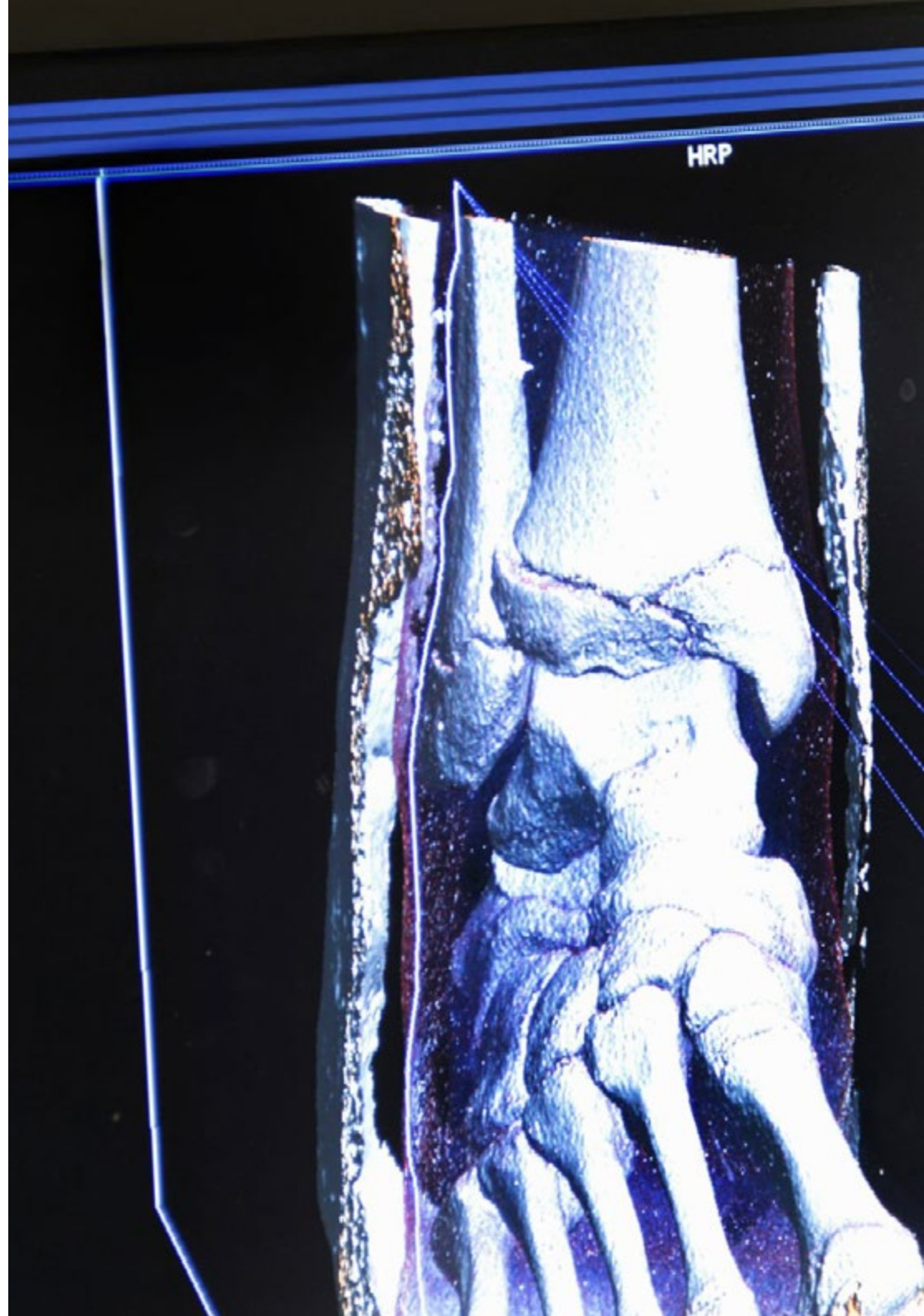
“

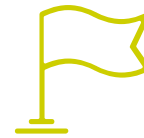
Desarrollarás las destrezas más avanzadas para interpretar las imágenes radiológicas con precisión y documentarás los hallazgos de forma rigurosa”



Competencias generales

- ♦ Desarrollar una comprensión profunda de los principios básicos de la Radiología, incluyendo la física de las radiaciones, la anatomía y fisiología del cuerpo humano
- ♦ Utilizar técnicas de imagen específicas para la investigación forense, como la Radiografía, la Tomografía Computarizada y la Resonancia Magnética
- ♦ Identificar lesiones, fracturas, heridas y otros tipos de traumatismos en las imágenes radiológicas, y evaluar su relevancia en el contexto de una Investigación Forense
- ♦ Mantenerse al tanto de los avances tecnológicos y científicos en el campo de la Radiología Forense





Competencias específicas

- ♦ Detectar patrones específicos de lesiones en imágenes radiológicas que puedan ser indicativos de causas de muerte, traumas o abuso físico
- ♦ Interpretar imágenes radiológicas de autopsias y reconocer signos radiológicos de causas de muerte, tales como lesiones internas, fracturas óseas o presencia de objetos extraños
- ♦ Obtener destrezas para el manejo y uso adecuado de equipos de imagenología forense
- ♦ Colaborar eficazmente con médicos forenses, patólogos, investigadores criminales y otros expertos en Ciencias Forenses para integrar los hallazgos radiológicos en la investigación de casos y procedimientos legales

“

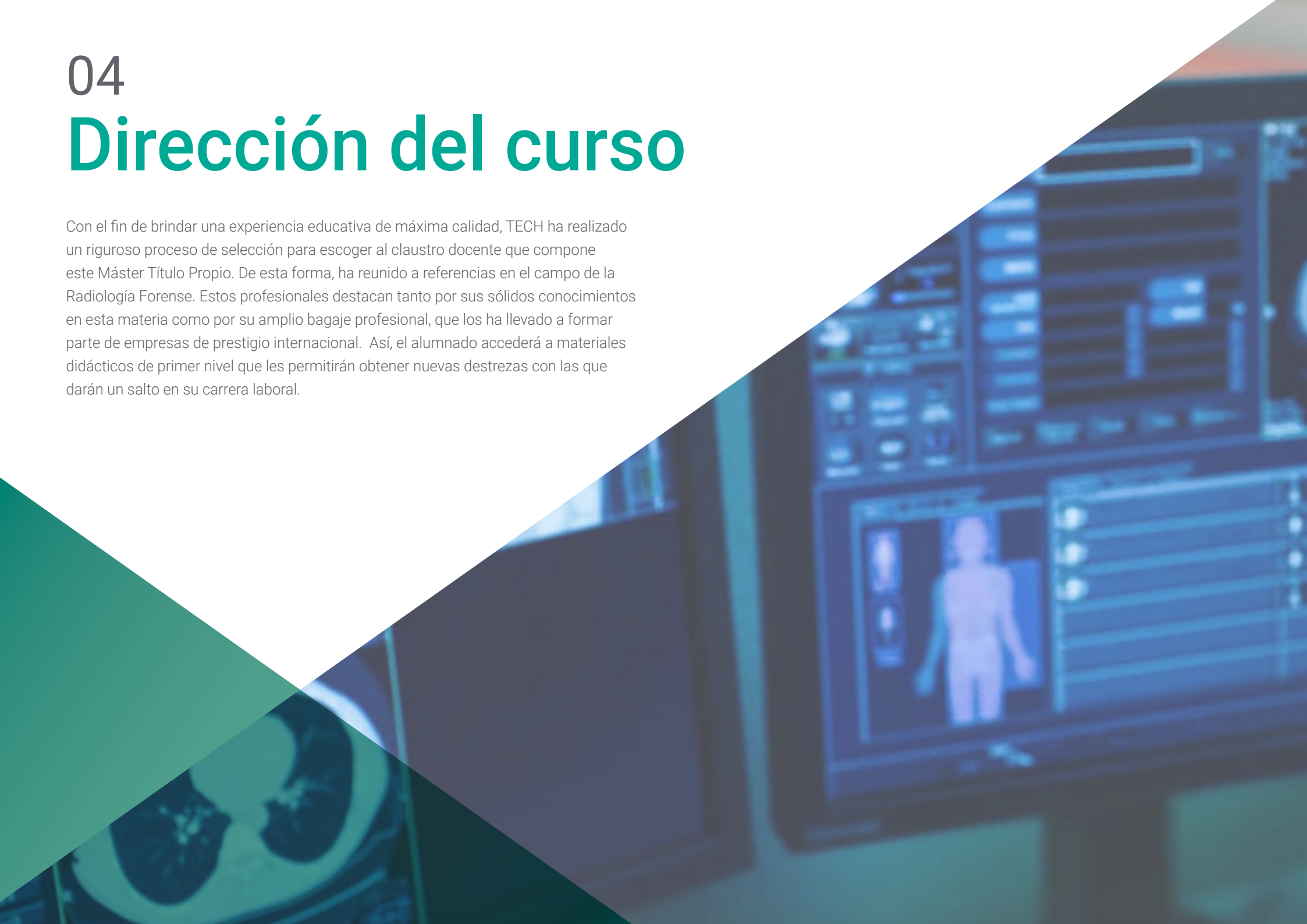Serás capaz de realizar colaboraciones interdisciplinarias que contribuyan a la resolución de casos de manera integral y efectiva”



04

Dirección del curso

Con el fin de brindar una experiencia educativa de máxima calidad, TECH ha realizado un riguroso proceso de selección para escoger al claustro docente que compone este Máster Título Propio. De esta forma, ha reunido a referencias en el campo de la Radiología Forense. Estos profesionales destacan tanto por sus sólidos conocimientos en esta materia como por su amplio bagaje profesional, que los ha llevado a formar parte de empresas de prestigio internacional. Así, el alumnado accederá a materiales didácticos de primer nivel que les permitirán obtener nuevas destrezas con las que darán un salto en su carrera laboral.





“

La pluralidad de conocimientos y destrezas de este cuadro docente impulsará un ambiente de aprendizaje enriquecedor, garantizándote el éxito profesional”

Dirección



Dr. Ortega Ruiz, Ricardo

- Doctor en Ingeniería Biomédica por la Universidad Politécnica de Madrid, especialidad en Diagnóstico por Imagen
- Director del Laboratorio de Arqueología y Antropología Forense del Instituto de Formación Profesional en Ciencias Forenses
- Investigador de Delitos de Lesa Humanidad y Crímenes de Guerra en Europa y América
- Perito Judicial en Identificación Humana
- Observador Internacional en Delitos de Narcotráfico en Iberoamérica
- Colaborador en investigaciones policiales para la búsqueda de personas desaparecidas en rastreo a pie o canino con Protección Civil
- Instructor de cursos de adaptación en Escala Básica a Escala Ejecutiva dirigidos a la Policía Científica
- Máster en Ciencias Forenses aplicadas a la Búsqueda de Personas Desaparecidas e Identificación Humana por la Cranfield University
- Máster en Arqueología y Patrimonio con la Especialidad de Arqueología Forense para la Búsqueda de Personas Desaparecidas en Conflicto Armado

Profesores

Dra. Galezo Chavarro, Diana

- ♦ Responsable Técnica de la Regional Sur del Instituto Nacional de Medicina Legal y Ciencias Forenses
- ♦ Forense Especializada en Grupo Regional de Clínica, Psicología, Odontología y Psiquiatría Forense
- ♦ Perito en Apoyo a procesos de certificaciones en la Clínica Forense
- ♦ Experta en Ciencias Forenses y Técnica de Probatoria en la Universidad Libre
- ♦ Experta en Búsqueda de Personas Desaparecidas en Iberoamérica

Dra. Delgado García-Carrasco, Diana Victoria

- ♦ Perito Forense Especializada en Odontología por el Colegio de Odontólogos y Estomatólogos de la Primera Región
- ♦ Odontóloga Forense en el Instituto Anatómico Forense
- ♦ Máster Universitario en Ciencias Odontológicas por la Universidad Complutense de Madrid
- ♦ Máster Oficial en Ciencias Forenses con Especialidad en Criminalística y Antropología Forense por la Universidad Autónoma de Madrid
- ♦ Graduada en Odontología por la Universidad Alfonso X El Sabio
- ♦ Experto Universitario en Peritación en Odontología Legal y Forense

Dra. Lini, Priscila

- ♦ Directora del Laboratorio de Bioantropología y Antropología Forense de Mato Grosso do Sul
- ♦ Asesora Jurídico-Legal en la Procuraduría Federal en la Universidade Federal da Integração Latino-Americana
- ♦ Colaboradora Técnica en la Defensoría Pública del Estado de Mato Grosso do Sul
- ♦ Máster en Derecho por la Pontificia Universidad Católica de Paraná
- ♦ Grado en Ciencias Biológicas por el Instituto Prominas
- ♦ Grado en Derecho por la Universidade Estadual do Oeste do Paraná
- ♦ Especialización en Antropología Física y Forense por el Instituto de Formación Profesional en Ciencias Forenses

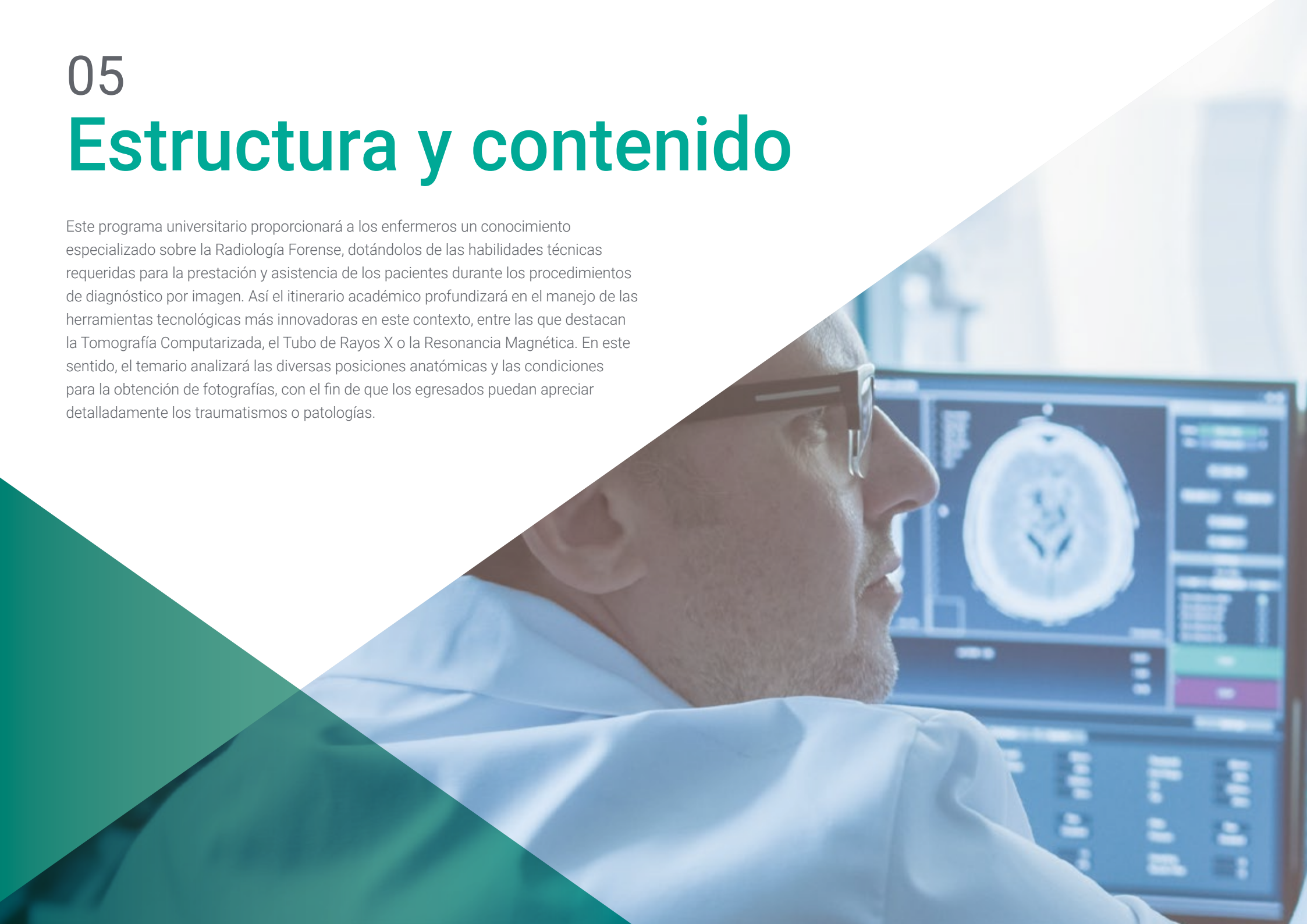Dña. Leyes Merino, Valeria Alejandra

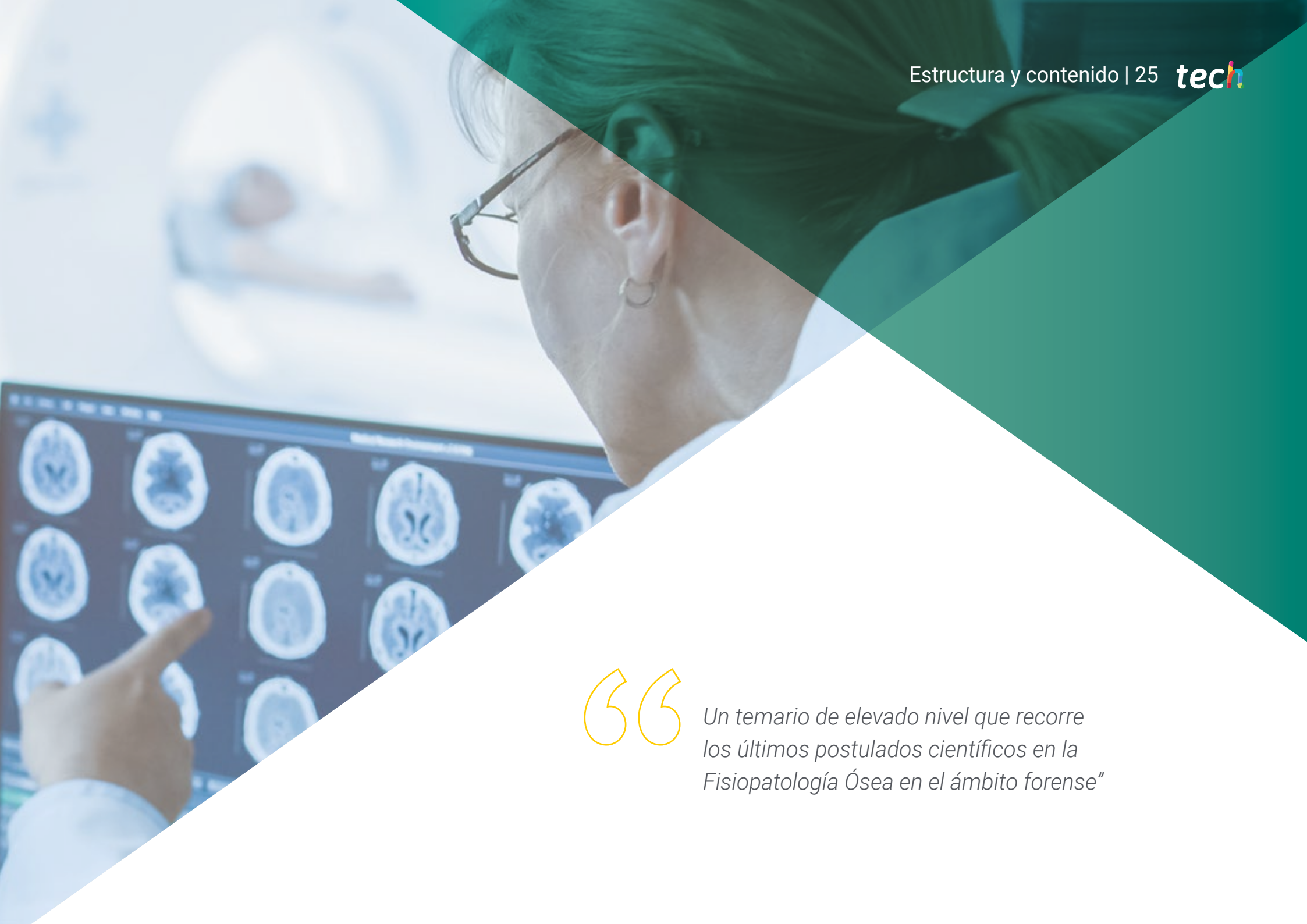- ♦ Técnica de Radiología en el Hospital Teodoro. J. Schestakow
- ♦ Técnica de Radiología Convencional en Alta Imagen
- ♦ Experta en Densitometría en la Fundación Medicina Nuclear (FUESMEN)
- ♦ Técnica en Radiología por la Cruz Roja

05

Estructura y contenido

Este programa universitario proporcionará a los enfermeros un conocimiento especializado sobre la Radiología Forense, dotándolos de las habilidades técnicas requeridas para la prestación y asistencia de los pacientes durante los procedimientos de diagnóstico por imagen. Así el itinerario académico profundizará en el manejo de las herramientas tecnológicas más innovadoras en este contexto, entre las que destacan la Tomografía Computarizada, el Tubo de Rayos X o la Resonancia Magnética. En este sentido, el temario analizará las diversas posiciones anatómicas y las condiciones para la obtención de fotografías, con el fin de que los egresados puedan apreciar detalladamente los traumatismos o patologías.





“

Un temario de elevado nivel que recorre los últimos postulados científicos en la Fisiopatología Ósea en el ámbito forense”

Módulo 1. Técnicas y Herramientas de Diagnóstico por Imagen en el contexto forense

- 1.1. La Física Radiológica y su Aplicación en el contexto forense
 - 1.1.1. La Física Aplicada a la Radiología Forense
 - 1.1.2. Caracterización Radiológica en el contexto forense
 - 1.1.3. Estructura de la materia
- 1.2. Funcionamiento de los equipos en el contexto forense
 - 1.2.1. Sistema de imagen de rayos X
 - 1.2.2. Tubo de rayos x
 - 1.2.3. Ultrasonido de diagnóstico
- 1.3. Uso Forense de la Radiología
 - 1.3.1. Tomografía Computarizada (TC)
 - 1.3.2. Radiografías Convencionales (RX)
 - 1.3.3. Ultrasonido (UI)
 - 1.3.4. Resonancia Magnética
- 1.4. Radiobiología Forense
 - 1.4.1. Biología humana
 - 1.4.2. La Radiobiología
 - 1.4.3. Radiobiología Molecular y Celular
- 1.5. Magnitudes dosimétricas en contextos forenses
 - 1.5.1. Protección Radiológica
 - 1.5.2. Ionización
 - 1.5.3. Excitación
 - 1.5.4. Fluorescencia
- 1.6. Imagen digital en el ámbito forense
 - 1.6.1. La Imagen digital
 - 1.6.2. Visualización y comprensión de imágenes en el ámbito forense
 - 1.6.3. Artefactos
- 1.7. Tomografía Computarizada Forense
 - 1.7.1. Funcionamiento
 - 1.7.2. Alcance
 - 1.7.3. Terminología propia

- 1.8. Equipo de Radiobiología Convencional forense
 - 1.8.1. Funcionamiento
 - 1.8.2. Alcance
 - 1.8.3. Terminología propia
- 1.9. Ultrasonido en Medicina Forense
 - 1.9.1. Funcionamiento
 - 1.9.2. Alcance
 - 1.9.3. Terminología propia
- 1.10. Resonancia Magnética en Investigación Pericial
 - 1.10.1. Funcionamiento
 - 1.10.2. Alcance
 - 1.10.3. Terminología propia

Módulo 2. Radiología Forense del Esqueleto Humano no patológico ni traumático

- 2.1. Radiología Forense del Sistema Locomotor
 - 2.1.1. Sistema Muscular
 - 2.1.2. Sistema Articular
 - 2.1.3. Sistema Esquelético
- 2.2. Radiología Forense del Esqueleto Humano
 - 2.2.1. Esqueleto axial
 - 2.2.2. Esqueleto apendicular
 - 2.2.3. Extremidades superiores e inferiores
- 2.3. Planes anatómicos y ejes de movimiento en Investigación Forense
 - 2.3.1. Plan coronal
 - 2.3.2. Plan sagital
 - 2.3.3. Plan transversal
 - 2.3.4. Clasificación de los huesos

- 2.4. Radiología Forense del Cráneo Humano
 - 2.4.1. Huesos faciales
 - 2.4.2. Neurocráneo
 - 2.4.3. Patologías asociadas
- 2.5. Radiología Forense de la Columna Vertebral
 - 2.5.1. Vértebras cervicales
 - 2.5.2. Vértebras torácicas
 - 2.5.3. Vértebras lumbares
 - 2.5.4. Sacrales
 - 2.5.5. Patologías asociadas y traumas
- 2.6. Radiología Forense de los Huesos Coxales
 - 2.6.1. Ilion/Isquion/Complejo Sacral
 - 2.6.2. Sífnisis pública
 - 2.6.3. Patologías asociadas y traumas
- 2.7. Radiología Forense del Tren Superior
 - 2.7.1. Huesos largos
 - 2.7.2. Complejos de huesos de las manos
 - 2.7.3. Patologías y traumas
- 2.8. Radiología Forense del Tren Inferior
 - 2.8.1. Huesos largos
 - 2.8.2. Complejos de huesos de los pies
 - 2.8.3. Patologías y Traumas
- 2.9. Patologías y Traumas forenses a través de la Imagen de Diagnóstico
 - 2.9.1. Patologías congénitas
 - 2.9.2. Patologías adquiridas
 - 2.9.3. Traumas y sus variantes
- 2.10. Interpretación de Imágenes Radiográficas en el ámbito forense
 - 2.10.1. Cuerpos radiolúcidos
 - 2.10.2. Cuerpos radioopacos
 - 2.10.3. Escalas de grises

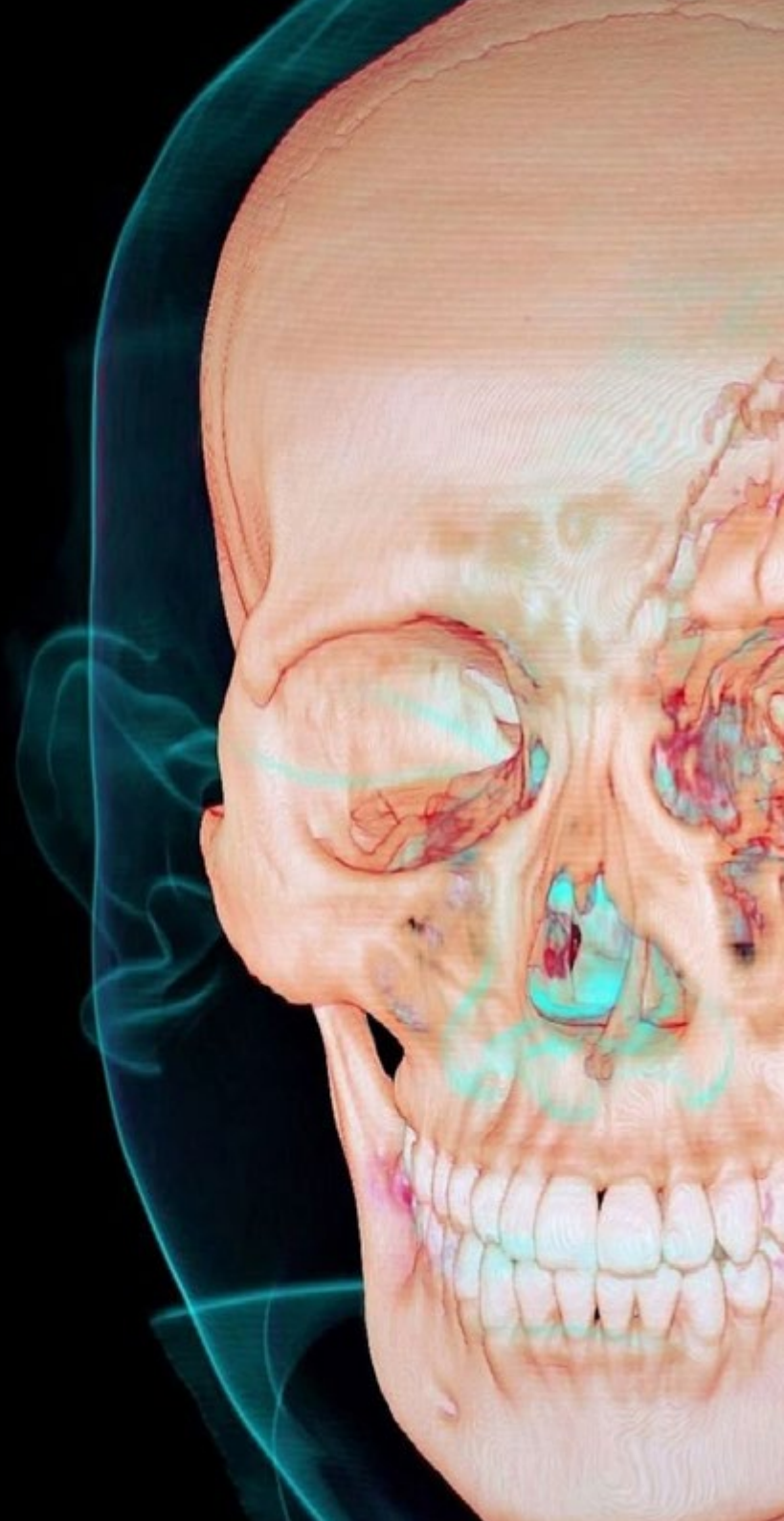Módulo 3. Radiología Forense del Esqueleto Humano en fases de maduración biológica

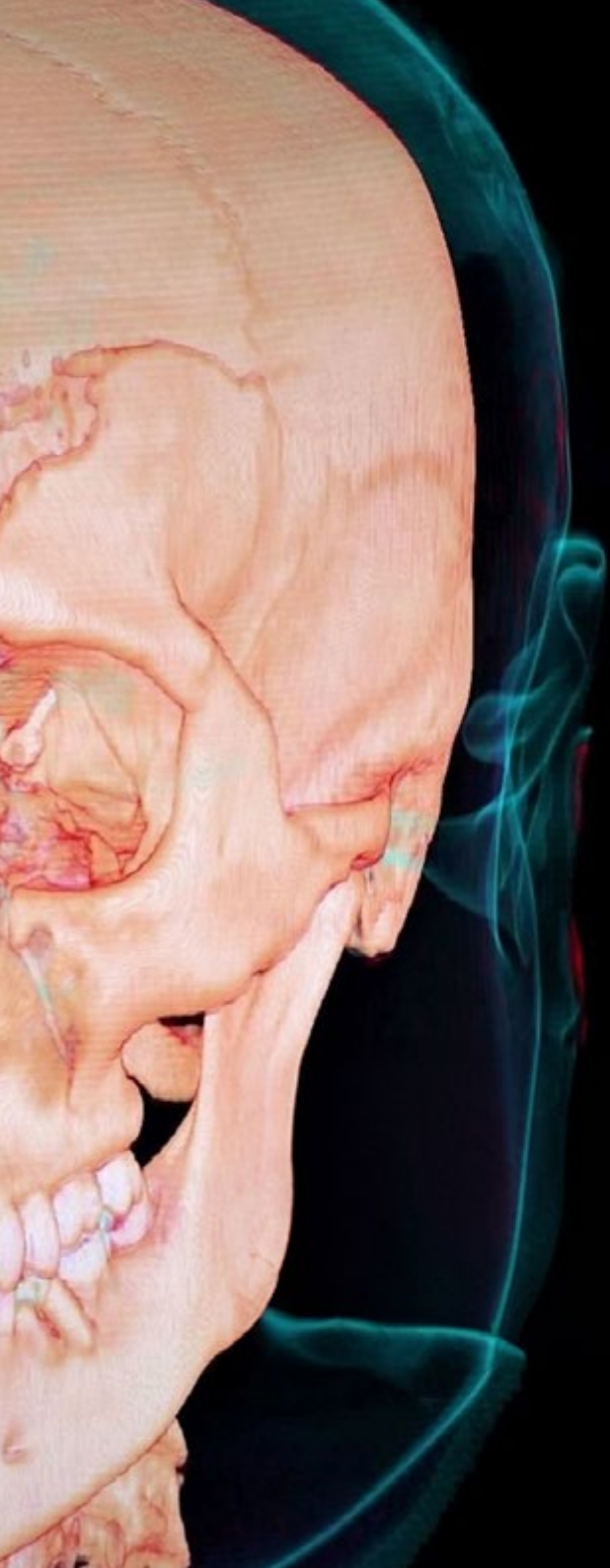- 3.1. Fisiopatología Ósea en el contexto forense
 - 3.1.1. Funciones
 - 3.1.2. Composición – tejido óseo
 - 3.1.3. Componente celular
 - 3.1.3.1. Formadoras de hueso (osteoblastos)
 - 3.1.3.2. Destructoras de hueso (osteoclastos)
 - 3.1.3.3. Células maduras del hueso (osteocitos)
- 3.2. Osteogénesis en individuos en el contexto forense
 - 3.2.1. Vía de osificación membranosa
 - 3.2.2. Vía de osificación condral
 - 3.2.3. Periostio
- 3.3. Vascularización Ósea en el contexto forense
 - 3.3.1. Vía principal
 - 3.3.2. Vía epifisaria
 - 3.3.3. Vía metafisaria
 - 3.3.4. Vía arterial perióstica
- 3.4. Crecimiento Óseo en el contexto forense
 - 3.4.1. Anchura
 - 3.4.2. Longitud
 - 3.4.3. Patologías asociadas
- 3.5. Radiología Forense de las Patologías en individuos en desarrollo
 - 3.5.1. Patologías congénitas
 - 3.5.2. Patologías adquiridas
 - 3.5.3. Traumas y sus variantes
- 3.6. Enfermedades óseas a través de Imágenes de Diagnóstico en el contexto forense
 - 3.6.1. Osteoporosis
 - 3.6.2. Cáncer óseo
 - 3.6.3. Osteomielitis
 - 3.6.4. Osteogénesis imperfecta
 - 3.6.5. Raquitismo

- 3.7. Radiología Forense del Cráneo Infantil
 - 3.7.1. Formación embrionaria, fetal y neonato
 - 3.7.2. Fontanelas y fases de fusión
 - 3.7.3. Desarrollo facial y dentario
- 3.8. Osteología Radiobiológica Forense en el adolescente
 - 3.8.1. Dimorfismo sexual y crecimiento óseo
 - 3.8.2. Cambios óseos resultantes de la acción hormonal
 - 3.8.3. Retraso de crecimiento y problemas metabólicos juveniles
- 3.9. Traumas y categorías de Fracturas Infantiles en Diagnóstico Forense por Imagen
 - 3.9.1. Traumas frecuentes en huesos largos infantiles
 - 3.9.2. Traumas frecuentes en huesos planos infantiles
 - 3.9.3. Traumas resultantes de agresión y maltrato
- 3.10. Radiología y técnicas de Diagnóstico por Imagen en Pediatría Forense
 - 3.10.1. Radiología para neonatos y bebés
 - 3.10.2. Radiología para niños en primera infancia
 - 3.10.3. Radiología para adolescentes y juveniles

Módulo 4. Radiología Forense Maxilofacial

- 4.1. Interpretación Radiológica Forense de cabeza y cuello: Huesos del cráneo
 - 4.1.1. Interpretación Radiológica Forense de los Huesos pares externos: Temporal y parietal
 - 4.1.2. Interpretación Radiológica Forense de los Huesos impares externos: Frontal, Occipital
 - 4.1.3. Interpretación Radiológica Forense de los Huesos impares internos: etmoides y esfenoides
- 4.2. Interpretación Radiológica Forense de cabeza y cuello: Huesos de la cara
 - 4.2.1. Interpretación Radiológica Forense del Vomer
 - 4.2.2. Interpretación Radiológica Forense del Cornete inferior
 - 4.2.3. Interpretación Radiológica Forense del Hueso cigomático o malar
 - 4.2.4. Interpretación Radiológica Forense del Nasal Lagrimal
- 4.3. Interpretación Radiológica Forense de cabeza y cuello: Huesos de cavidad oral
 - 4.3.1. Interpretación Radiológica Forense del Maxilar superior
 - 4.3.2. Interpretación Radiológica Forense del Maxilar inferior o mandíbula
 - 4.3.3. Interpretación Radiológica Forense de las Piezas dentarias





- 4.4. Interpretación radiológica de cabeza y cuello (II): Suturas
 - 4.4.1. Suturas craneales
 - 4.4.2. Suturas faciales
 - 4.4.3. Importancia de las suturas en los traumatismos
- 4.5. Interpretación Radiológica Forense de cabeza y cuello: Contrafuertes faciales suturas
 - 4.5.1. Interpretación Radiológica Forense de los Contrafuertes horizontales
 - 4.5.2. Interpretación Radiológica Forense de los Contrafuertes verticales
 - 4.5.3. Alteraciones
- 4.6. Radiografía Forense de cabeza y cuello: Radiografías Extraorales
 - 4.6.1. Radiografías laterales
 - 4.6.2. Radiografías fronto- occipitales
 - 4.6.3. Radiografías occipito- frontales
 - 4.6.4. Ortopantomografía
- 4.7. Radiografía Forense de los accidentes anatómicos de cabeza y cuello: Radiografía Intraorales
 - 4.7.1. Radiografías oclusales
 - 4.7.2. Radiografías periapicales
 - 4.7.3. Radiografías de aleta de mordida
 - 4.7.4. Elementos relevantes observados en radiografías intraorales
- 4.8. Interpretación Radiográfica Forense de los accidentes anatómicos de cabeza y cuello: Radiografía Extraoral
 - 4.8.1. Radiografía lateral
 - 4.8.2. Radiografía fronto- occipital
 - 4.8.3. Radiografía occipito- frontal
 - 4.8.4. Ortopantomografía
- 4.9. Interpretación Radiográfica Forense de los accidentes anatómicos de cabeza y cuello: Radiografía Intraoral
 - 4.9.1. Radiografía oclusal
 - 4.9.2. Radiografía periapical
 - 4.9.3. Radiografía de aleta de mordida
- 4.10. Interpretación Radiográfica Forense de los accidentes anatómicos de cabeza y cuello: Otras técnicas radiográficas
 - 4.10.1. Tomografía axial computarizada
 - 4.10.2. CBCT
 - 4.10.3. RMN

Módulo 5. Radiología Forense en la Identificación Humana

- 5.1. Identificación Humana en el contexto forense
 - 5.1.1. En casos policiales
 - 5.1.2. En casos judiciales
 - 5.1.3. En delitos de lesa humanidad y crímenes de guerra
 - 5.1.4. En grandes catástrofes
- 5.2. El esqueleto humano y la identificación biológica (I): Caracterización sexual osteológica en adultos
 - 5.2.1. Caracterización sexual a través del cráneo
 - 5.2.2. Caracterización sexual a través de la cadera
 - 5.2.3. Caracterización sexual osteológica a partir de otros huesos
- 5.3. El esqueleto humano y la identificación biológica (II): Caracterización sexual osteológica en individuos en etapas de maduración
 - 5.3.1. Caracterización sexual a través del cráneo
 - 5.3.2. Caracterización sexual a través de la cadera
 - 5.3.3. Caracterización sexual osteológica a partir de otros huesos
- 5.4. El esqueleto humano y la identificación biológica (III): Determinación de la edad en el momento de la muerte en individuos adultos
 - 5.4.1. Determinación de edad a partir del cierre de epífisis óseas y suturas craneales
 - 5.4.2. Determinación de edad a partir de la osificación de cartílagos
 - 5.4.3. Determinación de edad a partir de la modificación de regiones óseas
- 5.5. El esqueleto humano y la identificación biológica (IV): Determinación de la edad en el momento de la muerte en individuos en etapa de maduración
 - 5.5.1. Determinación de edad a partir de morfometrías
 - 5.5.2. Determinación de edad por nacimiento óseo
 - 5.5.3. Determinación de edad por el cierre de epífisis y fontanelas
- 5.6. El esqueleto humano y la identificación biológica (V): Determinación de la estatura y complexión muscular
 - 5.6.1. Estimación de estatura de carácter anatómico
 - 5.6.2. Estimación de estatura de carácter fisiológico
 - 5.6.3. Biomecánica ósea y adaptación a la actividad física
 - 5.6.4. Desarrollo de la complexión muscular

- 5.7. La dentición humana para el cálculo de la edad en el momento de la muerte
 - 5.7.1. La dentición en individuos en etapa de maduración
 - 5.7.2. La dentición en individuos adultos
 - 5.7.3. Alteraciones y patologías dentarias
- 5.8. Biomecánica y fuerzas mecánicas aplicadas a traumas óseos
 - 5.8.1. Crecimiento y desarrollo osteológico
 - 5.8.2. Fuerzas mecánicas aplicadas al esqueleto humano
 - 5.8.3. Adaptación del hueso al ejercicio
- 5.9. Traumas Óseos por temporalidad
 - 5.9.1. Caracterización de traumas *antemortem*
 - 5.9.2. Caracterización de traumas *perimortem*
 - 5.9.3. Caracterización de traumas *postmortem*
- 5.10. Traumas por tipología lesiva
 - 5.10.1. Clasificación por tipo de daño
 - 5.10.2. Clasificación por tipo de arma
 - 5.10.3. Clasificación por tipo de objeto y estructura

Módulo 6. Radiodiagnóstico de patologías vinculadas a la Investigación Forense

- 6.1. Clasificación de las fracturas traumáticas en el contexto forense
 - 6.1.1. Clasificación según estado de piel
 - 6.1.2. Clasificación según su localización
 - 6.1.3. Clasificación según su trazo de fractura
- 6.2. Estadios de reparación ósea dentro del contexto forense
 - 6.2.1. Fase inflamatoria
 - 6.2.2. Fase de reparación
 - 6.2.3. Fase de remodelación
- 6.3. Maltrato infantil y su radiodiagnóstico dentro de un contexto forense
 - 6.3.1. Radiografía simple
 - 6.3.2. Tomografía axial
 - 6.3.3. Resonancia magnética

- 6.4. Transporte ilegal de estupefacientes y radiodiagnóstico dentro de un contexto forense
 - 6.4.1. Radiografía simple
 - 6.4.2. Tomografía axial
 - 6.4.3. Resonancia magnética
- 6.5. Técnica de radiografía simple para identificación de alteraciones dentro de un contexto forense
 - 6.5.1. Patologías craneanas
 - 6.5.2. Patologías torácicas
 - 6.5.3. Patologías extremidades
- 6.6. Técnica de Ultrasonido para identificación de patologías dentro de un contexto forense
 - 6.6.1. Abdominal
 - 6.6.2. Obstétrica
 - 6.6.3. Torácica
- 6.7. Tomografía Computarizada e identificación de patologías dentro de un contexto forense
 - 6.7.1. Craneal
 - 6.7.2. Torácica
 - 6.7.3. Abdominal
- 6.8. Resonancia Magnética e identificación de patologías dentro de un contexto forense
 - 6.8.1. Craneal
 - 6.8.2. Torácica
 - 6.8.3. Abdominal
- 6.9. Angiografía Diagnóstica dentro de un contexto forense
 - 6.9.1. Craneal
 - 6.9.2. Abdominal
 - 6.9.3. Extremidades
- 6.10. Virtopsia, radiología en Medicina Forense
 - 6.10.1. Resonancia
 - 6.10.2. Tomografía
 - 6.10.3. Radiografía

Módulo 7. Técnicas Radiológicas Forenses del Traumatismo Óseo y Dental con objetos contundentes

- 7.1. Clasificación de elementos de lesión de perfil contundente
 - 7.1.1. Armas contundentes
 - 7.1.2. Objetos contundentes
 - 7.1.3. Lesiones por fuerza mecánica contundente
 - 7.1.4. Lesiones con estructuras
 - 7.1.5. Lesiones corto-contundentes
- 7.2. Mecánica lesiva de elementos contundentes
 - 7.2.1. Armas contundentes
 - 7.2.2. Objetos contundentes
 - 7.2.3. Lesiones por fuerza mecánica contundente
 - 7.2.4. Lesiones a través de estructuras
 - 7.2.5. Lesiones corto-contundentes
- 7.3. Tipologías lesionales de las armas contundentes
 - 7.3.1. Lesiones superficiales
 - 7.3.2. Lesiones profundas
 - 7.3.3. Lesiones con amputación total o parcial
- 7.4. Tipologías lesionales por objetos contundentes
 - 7.4.1. Lesiones superficiales
 - 7.4.2. Lesiones profundas
 - 7.4.3. Lesiones con amputación total o parcial
- 7.5. Tipologías lesionales por mecánicas lesionales contundentes
 - 7.5.1. Lesiones superficiales
 - 7.5.2. Lesiones profundas
 - 7.5.3. Lesiones con amputación total o parcial
- 7.6. Tipologías lesionales de las estructuras contundentes y elementos corto-contundentes
 - 7.6.1. Lesiones superficiales
 - 7.6.2. Lesiones profundas
 - 7.6.3. Lesiones con amputación total o parcial

- 7.7. Marcas en el esqueleto de lesiones por mecánicas contundentes
 - 7.7.1. Armas contundentes
 - 7.7.2. Objetos contundentes
 - 7.7.3. Lesiones por fuerza mecánica contundente
 - 7.7.4. Lesiones a través de estructuras
 - 7.7.5. Lesiones corto-contundentes
- 7.8. Técnicas Radiológicas para el estudio de lesiones por armas contundentes
 - 7.8.1. Rayos X
 - 7.8.2. Tomografía Axial Computarizada
 - 7.8.3. Otras técnicas radiográficas
- 7.9. Técnicas Radiobiológicas para el estudio de lesiones de objetos y estructuras contundentes
 - 7.9.1. Rayos X
 - 7.9.2. Tomografía Axial Computarizada
 - 7.9.3. Otras técnicas radiográficas
- 7.10. Técnicas Radiobiológicas para el estudio de lesiones de mecánicas lesionales contundentes y elementos corto-contundentes
 - 7.10.1. Rayos X
 - 7.10.2. Tomografía Axial Computarizada
 - 7.10.3. Otras técnicas radiográficas

Módulo 8. Radiología Forense de Traumas con elementos cortantes y cortopunzantes

- 8.1. Clasificación de armas de filo
 - 8.1.1. Armas de corte
 - 8.1.2. Armas punzantes
 - 8.1.3. Armas cortopunzantes
- 8.2. Mecánica lesiva de las armas de filo
 - 8.2.1. Armas de corte
 - 8.2.3. Armas punzantes
 - 8.2.4. Armas cortopunzantes
- 8.3. Tipología lesionales por armas de corte
 - 8.3.1. Lesiones superficiales
 - 8.3.2. Lesiones profundas
 - 8.3.3. Lesiones con amputación total o parcial

- 8.4. Tipologías lesionales de las armas de filo por armas punzantes
 - 8.4.1. Lesiones superficiales
 - 8.4.2. Lesiones profundas
 - 8.4.3. Lesiones con amputación total o parcial
- 8.5. Tipologías lesionales de las armas de filo por armas cortopunzantes
 - 8.5.1. Lesiones superficiales
 - 8.5.2. Lesiones profundas
 - 8.5.3. Lesiones con amputación total o parcial
- 8.6. Marcas en el esqueleto de lesiones con armas de filo
 - 8.6.1. Armas de corte
 - 8.6.2. Armas punzantes
 - 8.6.3. Armas cortopunzantes
- 8.7. Técnicas radiológicas para el estudio de lesiones de armas de corte
 - 8.7.1. Rayos X
 - 8.7.2. Tomografía Axial Computarizada
 - 8.7.3. Otras técnicas radiográficas
- 8.8. Técnicas radiológicas para el estudio de lesiones de armas punzantes
 - 8.8.1. Rayos X
 - 8.8.2. Tomografía Axial Computarizada
 - 8.8.3. Otras técnicas radiográficas
- 8.9. Técnicas radiológicas para el estudio de lesiones de armas cortopunzantes
 - 8.9.1. Rayos X
 - 8.9.2. Tomografía Axial Computarizada
 - 8.9.3. Otras técnicas radiográficas
- 8.10. Análisis de lesiones en etapa de maduración y en animales
 - 8.10.1. Lesiones de corte en individuos en fases tempranas de maduración
 - 8.10.2. Marcas de corte en individuos en últimas fases de maduración biológica
 - 8.10.3. Lesiones de corte en animales

Módulo 9. Radiología de Traumas con armas de fuego y explosivos en Investigación Forense


- 9.1. Armas de fuego y proyectiles
 - 9.1.1. Clasificación de las armas de fuego
 - 9.1.2. Elementos que componen un arma de fuego
 - 9.1.3. Estructura del arma de fuego
 - 9.1.4. Proyectiles de arma de fuego
- 9.2. Caracterización de las heridas y trayectoria del proyectil de arma de fuego
 - 9.2.1. Orificio de entrada
 - 9.2.2. Trayecto
 - 9.2.3. Orificio de salida
- 9.3. Técnica de radiografías y proyectiles de arma de fuego
 - 9.3.1. Número de proyectiles
 - 9.3.2. Probable trayectoria
 - 9.3.3. Probable calibre
 - 9.3.4. Tipo de arma de fuego
- 9.4. Tomografía axial y proyectiles de arma de fuego
 - 9.4.1. Número de proyectiles
 - 9.4.2. Trayectoria
 - 9.4.3. Tipo de armas empleadas
- 9.5. Ecografía y proyectil de arma de fuego
 - 9.5.1. Número de proyectiles
 - 9.5.2. Trayectoria
 - 9.5.3. Tipo de armas empleadas
- 9.6. Autopsia virtual en muertes por heridas por proyectil de arma de fuego
 - 9.6.1. Radiografía simple
 - 9.6.2. Tomografía axial computarizada
 - 9.6.3. Resonancia magnética
- 9.7. Explosivos
 - 9.7.1. Tipologías de elementos explosivos
 - 9.7.2. Categorización
 - 9.7.3. Mecánica de las explosiones

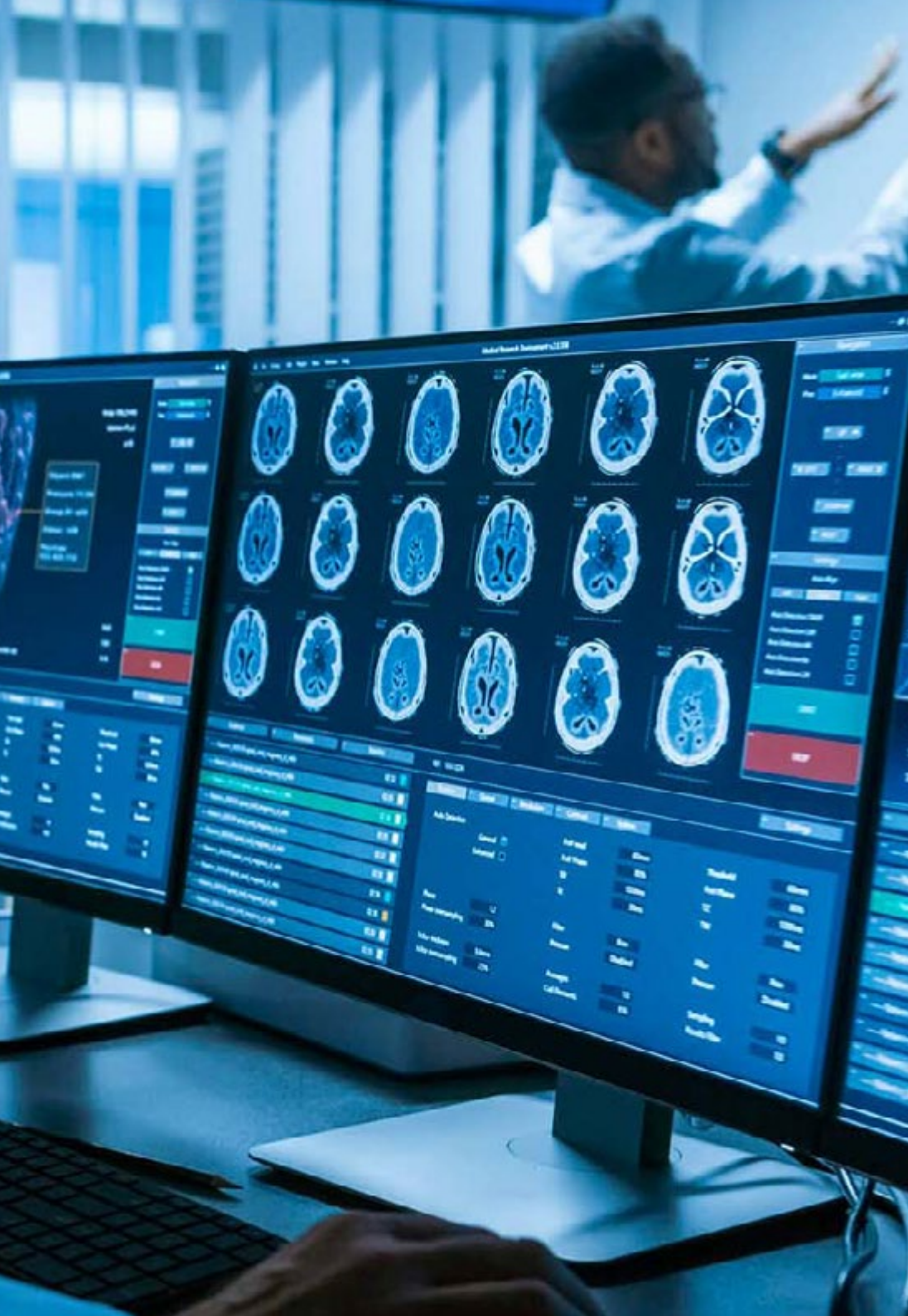- 9.8. Clasificación de las lesiones por explosivos
 - 9.8.1. Primario
 - 9.8.2. Secundario
 - 9.8.3. Terciario
 - 9.8.4. Cuaternario
- 9.9. Imágenes radiodiagnósticas en la búsqueda y recuperación de evidencia
 - 9.9.1. Radiografía simple
 - 9.9.2. Tomografía axial computarizada
 - 9.9.3. Resonancia magnética
- 9.10. Valoración radiológica de las heridas por explosivos
 - 9.10.1. Craneal
 - 9.10.2. Cervical
 - 9.10.3. Tórax
 - 9.10.4. Abdomen
 - 9.10.5. Extremidades

Módulo 10. Radiodiagnóstico Forense de Traumas Maxilofaciales

- 10.1. Traumatismos Forenses Maxilofaciales: Fracturas tercio superior de la cara
 - 10.1.1. Fracturas del hueso frontal
 - 10.1.2. Fracturas de las paredes de los senos frontales
 - 10.1.3. Fracturas del hueso temporal/ parietal
- 10.2. Traumatismos Forenses Maxilofaciales: Fracturas tercio medio de la cara
 - 10.2.1. Fracturas nasales
 - 10.2.2. Fracturas orbitarias
 - 10.2.3. Fracturas del complejo Naso- Orbito- Etmoidales
 - 10.2.4. Fracturas del hueso cigomático
- 10.3. Traumatismos Forenses Maxilofaciales: Fracturas del tercio inferior de la cara
 - 10.3.1. Fractura de la sínfisis mandibular/ parasinfisaria
 - 10.3.2. Fractura cuerpo mandibular
 - 10.3.3. Fractura ángulo mandibular
 - 10.3.4. Fractura de rama mandibular
 - 10.3.5. Fractura del cóndilo mandibular

- 10.4. Traumatismos Forenses Maxilofaciales: Fracturas Le Fort
 - 10.4.1. Fracturas de Le Fort I
 - 10.4.2. Fracturas de Le Fort II
 - 10.4.3. Fracturas de Le Fort III
 - 10.4.4. Fracturas de Le Fort IV
- 10.5. Traumatismos Forenses Maxilofaciales: Fracturas Alveolodentarias
 - 10.5.1. Fractura coronaria
 - 10.5.2. Fractura corono- radicular
 - 10.5.3. Fractura radicular
 - 10.5.4. Fractura alveolar
 - 10.5.5. Avulsión
- 10.6. Técnicas radiográficas para el estudio de traumatismos maxilofaciales dentro del contexto forense
 - 10.6.1. Rayos X
 - 10.6.2. Tomografía Axial Computarizada
 - 10.6.3. Otras técnicas radiográficas
- 10.7. Técnicas radiográficas para el estudio de traumatismos alveolodentarios en el contexto forense
 - 10.7.1. Rayos X
 - 10.7.2. Tomografía Axial Computarizada
 - 10.7.3. Otras técnicas radiológicas
- 10.8. Interpretación radiográfica de los traumatismos maxilofaciales dentro del contexto forense: fracturas aisladas
 - 10.8.1. Interpretación radiográfica de traumatismos del tercio superior de la cara
 - 10.8.2. Interpretación radiográfica de traumatismos del tercio medio de la cara
 - 10.8.3. Interpretación radiográfica de traumatismos del tercio inferior de la cara





- 10.9. Interpretación radiográfica de los traumatismos maxilofaciales dentro del contexto forense: Fracturas Le Fort
 - 10.9.1. Interpretación radiográfica en fracturas de Le Fort I
 - 10.9.2. Interpretación radiográfica en fracturas de Le Fort II
 - 10.9.3. Interpretación radiográfica en fracturas de Le Fort III
 - 10.9.4. Interpretación radiográfica en fracturas de Le Fort IV
- 10.10. Interpretación radiográfica de los traumatismos alveolodentarios dentro del contexto forense
 - 10.10.1. Fractura coronaria
 - 10.10.2. Fractura corono- radicular
 - 10.10.3. Fractura alveolar
 - 10.10.4. Fractura radicular
 - 10.10.5. Avulsión



Una titulación universitaria flexible, sin horarios preestablecidos y con un contenido disponible las 24 horas del día. ¡Matricúlate ya!”

06

Metodología

Este programa de capacitación ofrece una forma diferente de aprender. Nuestra metodología se desarrolla a través de un modo de aprendizaje de forma cíclica: ***el Relearning***.

Este sistema de enseñanza es utilizado, por ejemplo, en las facultades de medicina más prestigiosas del mundo y se ha considerado uno de los más eficaces por publicaciones de gran relevancia como el ***New England Journal of Medicine***.



“

Descubre el Relearning, un sistema que abandona el aprendizaje lineal convencional para llevarte a través de sistemas cíclicos de enseñanza: una forma de aprender que ha demostrado su enorme eficacia, especialmente en las materias que requieren memorización”

En TECH Nursing School empleamos el Método del Caso

Ante una determinada situación concreta, ¿qué debería hacer un profesional? A lo largo del programa, los estudiantes se enfrentarán a múltiples casos clínicos simulados, basados en pacientes reales en los que deberán investigar, establecer hipótesis y, finalmente, resolver la situación. Existe abundante evidencia científica sobre la eficacia del método. Los enfermeros aprenden mejor, más rápido y de manera más sostenible en el tiempo.

Con TECH los enfermeros experimentan una forma de aprender que está moviendo los cimientos de las universidades tradicionales de todo el mundo.



Según el Dr. Gérvas, el caso clínico es la presentación comentada de un paciente, o grupo de pacientes, que se convierte en «caso», en un ejemplo o modelo que ilustra algún componente clínico peculiar, bien por su poder docente, bien por su singularidad o rareza. Es esencial que el caso se apoye en la vida profesional actual, intentando recrear los condicionantes reales en la práctica profesional de la enfermería.

“

¿Sabías que este método fue desarrollado en 1912, en Harvard, para los estudiantes de Derecho? El método del caso consistía en presentarles situaciones complejas reales para que tomaran decisiones y justificasen cómo resolverlas. En 1924 se estableció como método estándar de enseñanza en Harvard”

La eficacia del método se justifica con cuatro logros fundamentales:

1. Los enfermeros que siguen este método no solo consiguen la asimilación de conceptos, sino un desarrollo de su capacidad mental, mediante ejercicios de evaluación de situaciones reales y aplicación de conocimientos.
2. El aprendizaje se concreta de una manera sólida en capacidades prácticas que permiten al profesional de la enfermería una mejor integración del conocimiento en el ámbito hospitalario o de atención primaria.
3. Se consigue una asimilación más sencilla y eficiente de las ideas y conceptos, gracias al planteamiento de situaciones que han surgido de la realidad.
4. La sensación de eficiencia del esfuerzo invertido se convierte en un estímulo muy importante para el alumnado, que se traduce en un interés mayor en los aprendizajes y un incremento del tiempo dedicado a trabajar en el curso.



Relearning Methodology

TECH aúna de forma eficaz la metodología del Estudio de Caso con un sistema de aprendizaje 100% online basado en la reiteración, que combina 8 elementos didácticos diferentes en cada lección.

Potenciamos el Estudio de Caso con el mejor método de enseñanza 100% online: el Relearning.



El enfermero(a) aprenderá mediante casos reales y resolución de situaciones complejas en entornos simulados de aprendizaje. Estos simulacros están desarrollados a partir de software de última generación que permiten facilitar el aprendizaje inmersivo.

Situado a la vanguardia pedagógica mundial, el método Relearning ha conseguido mejorar los niveles de satisfacción global de los profesionales que finalizan sus estudios, con respecto a los indicadores de calidad de la mejor universidad online en habla hispana (Universidad de Columbia).

Con esta metodología se han capacitado más de 175.000 enfermeros con un éxito sin precedentes en todas las especialidades con independencia de la carga práctica.

Nuestra metodología pedagógica está desarrollada en un entorno de máxima exigencia, con un alumnado universitario de un perfil socioeconómico alto y una media de edad de 43,5 años.

El Relearning te permitirá aprender con menos esfuerzo y más rendimiento, implicándote más en tu especialización, desarrollando el espíritu crítico, la defensa de argumentos y el contraste de opiniones: una ecuación directa al éxito.

En nuestro programa, el aprendizaje no es un proceso lineal, sino que sucede en espiral (aprender, desaprender, olvidar y reaprender). Por eso, se combinan cada uno de estos elementos de forma concéntrica.

La puntuación global que obtiene el sistema de aprendizaje de TECH es de 8.01, con arreglo a los más altos estándares internacionales.



Este programa ofrece los mejores materiales educativos, preparados a conciencia para los profesionales:



Material de estudio

Todos los contenidos didácticos son creados por los especialistas que van a impartir el programa universitario, específicamente para él, de manera que el desarrollo didáctico sea realmente específico y concreto.

Estos contenidos son aplicados después al formato audiovisual, para crear el método de trabajo online de TECH. Todo ello, con las técnicas más novedosas que ofrecen piezas de gran calidad en todos y cada uno los materiales que se ponen a disposición del alumno.



Técnicas y procedimientos de enfermería en vídeo

TECH acerca al alumno las técnicas más novedosas, los últimos avances educativos y al primer plano de la actualidad en técnicas de enfermería. Todo esto, en primera persona, con el máximo rigor, explicado y detallado para contribuir a la asimilación y comprensión del estudiante. Y lo mejor de todo, puedes verlos las veces que quieras.



Resúmenes interactivos

El equipo de TECH presenta los contenidos de manera atractiva y dinámica en píldoras multimedia que incluyen audios, vídeos, imágenes, esquemas y mapas conceptuales con el fin de afianzar el conocimiento.

Este exclusivo sistema educativo para la presentación de contenidos multimedia fue premiado por Microsoft como "Caso de éxito en Europa".



Lecturas complementarias

Artículos recientes, documentos de consenso y guías internacionales, entre otros. En la biblioteca virtual de TECH el estudiante tendrá acceso a todo lo que necesita para completar su capacitación.





Análisis de casos elaborados y guiados por expertos

El aprendizaje eficaz tiene, necesariamente, que ser contextual. Por eso, TECH presenta los desarrollos de casos reales en los que el experto guiará al alumno a través del desarrollo de la atención y la resolución de las diferentes situaciones: una manera clara y directa de conseguir el grado de comprensión más elevado.



Testing & Retesting

Se evalúan y reevalúan periódicamente los conocimientos del alumno a lo largo del programa, mediante actividades y ejercicios evaluativos y autoevaluativos: para que, de esta manera, el estudiante compruebe cómo va consiguiendo sus metas.



Clases magistrales

Existe evidencia científica sobre la utilidad de la observación de terceros expertos. El denominado Learning from an Expert afianza el conocimiento y el recuerdo, y genera seguridad en las futuras decisiones difíciles.



Guías rápidas de actuación

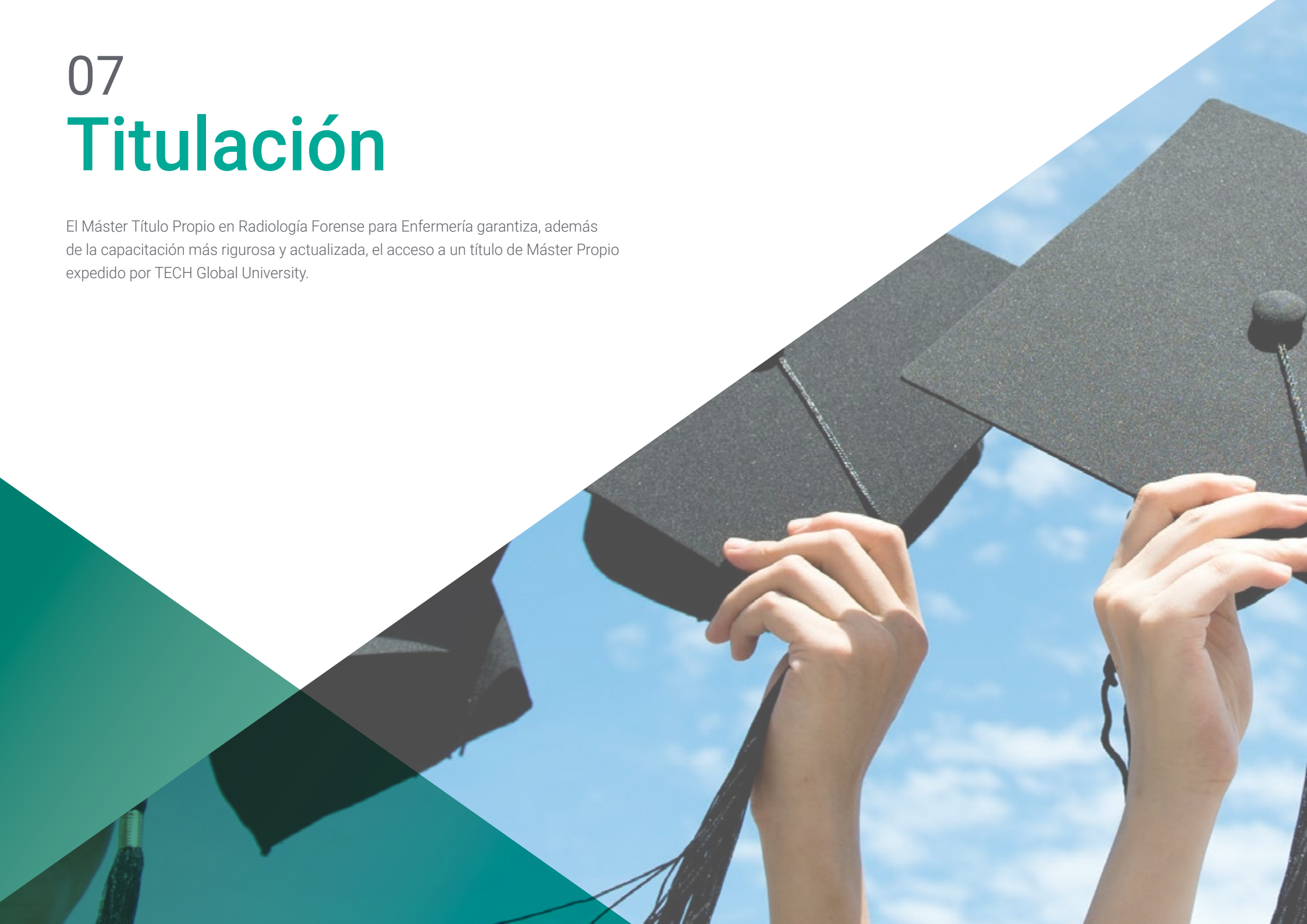TECH ofrece los contenidos más relevantes del curso en forma de fichas o guías rápidas de actuación. Una manera sintética, práctica y eficaz de ayudar al estudiante a progresar en su aprendizaje.



07

Titulación

El Máster Título Propio en Radiología Forense para Enfermería garantiza, además de la capacitación más rigurosa y actualizada, el acceso a un título de Máster Propio expedido por TECH Global University.



“

Supera con éxito este programa y recibe tu titulación universitaria sin desplazamientos ni farragosos trámites”

Este programa te permitirá obtener el título propio de **Máster en Radiología Forense para Enfermería** avalado por **TECH Global University**, la mayor Universidad digital del mundo.

TECH Global University, es una Universidad Oficial Europea reconocida públicamente por el Gobierno de Andorra (*boletín oficial*). Andorra forma parte del Espacio Europeo de Educación Superior (EEES) desde 2003. El EEES es una iniciativa promovida por la Unión Europea que tiene como objetivo organizar el marco formativo internacional y armonizar los sistemas de educación superior de los países miembros de este espacio. El proyecto promueve unos valores comunes, la implementación de herramientas conjuntas y fortaleciendo sus mecanismos de garantía de calidad para potenciar la colaboración y movilidad entre estudiantes, investigadores y académicos.

Este título propio de **TECH Global University**, es un programa europeo de formación continua y actualización profesional que garantiza la adquisición de las competencias en su área de conocimiento, confiriendo un alto valor curricular al estudiante que supere el programa.

Título: **Máster Título Propio en Radiología Forense para Enfermería**

Modalidad: **online**

Duración: **12 meses**

Acreditación: **60 ECTS**

tech global university

D/Dña _____ con documento de identificación _____ ha superado con éxito y obtenido el título de:

Máster Título Propio en Radiología Forense para Enfermería

Se trata de un título propio de 1.800 horas de duración equivalente a 60 ECTS, con fecha de inicio dd/mm/aaaa y fecha de finalización dd/mm/aaaa.

TECH Global University es una universidad reconocida oficialmente por el Gobierno de Andorra el 31 de enero de 2024, que pertenece al Espacio Europeo de Educación Superior (EEES).

En Andorra la Vella, a 28 de febrero de 2024

Dr. Pedro Navarro Illana
 Rector

Este título propio se deberá acompañar siempre del título universitario habilitante expedido por la autoridad competente para ejercer profesionalmente en cada país. código único TECH: AFWOR235 | techtitute.com/titulos

Máster Título Propio en Radiología Forense para Enfermería

Tipo de materia	Créditos ECTS
Obligatoria (OB)	60
Optativa (OP)	0
Prácticas Externas (PR)	0
Trabajo Fin de Máster (TFM)	0
Total	60

Curso	Materia	ECTS	Carácter
1º	Técnicas y Herramientas de Diagnóstico por Imagen en el contexto forense	6	OB
1º	Radiología Forense del Esqueleto Humano no patológico ni traumático	6	OB
1º	Radiología Forense del Esqueleto Humano en fases de maduración biológica	6	OB
1º	Radiología Forense Maxilofacial	6	OB
1º	Radiología Forense en la Identificación Humana	6	OB
1º	Radiodiagnóstico de patologías vinculadas a la Investigación Forense	6	OB
1º	Técnicas Radiológicas Forenses del Traumatismo Óseo y Dental con objetos contundentes	6	OB
1º	Radiología Forense de Traumas con elementos cortantes y cortopunzantes	6	OB
1º	Radiología de Traumas con armas de fuego y explosivos en Investigación Forense	6	OB
1º	Radiodiagnóstico Forense de Traumas Maxilofaciales	6	OB

Dr. Pedro Navarro Illana
 Rector

tech global university

*Apostilla de La Haya. En caso de que el alumno solicite que su título en papel recabe la Apostilla de La Haya, TECH Global University realizará las gestiones oportunas para su obtención, con un coste adicional.



Máster Título Propio Radiología Forense para Enfermería

- » Modalidad: online
- » Duración: 12 meses
- » Titulación: TECH Global University
- » Acreditación: 60 ECTS
- » Horario: a tu ritmo
- » Exámenes: online

Máster Título Propio

Radiología Forense para Enfermería

